

MIŠICE ZGORNJEGA UDA

SO ŠTEVILNE IN OMOGOČAJO PREMIKANJE ZGORNJE OKONČINE

DELITEV :

- RAMENSKÉ MIŠICE,
- NADLAKTNE MIŠICE,
- PODLAKTNE MIŠICE
- MIŠICE ROKE.

A.RAMENSKE MIŠICE

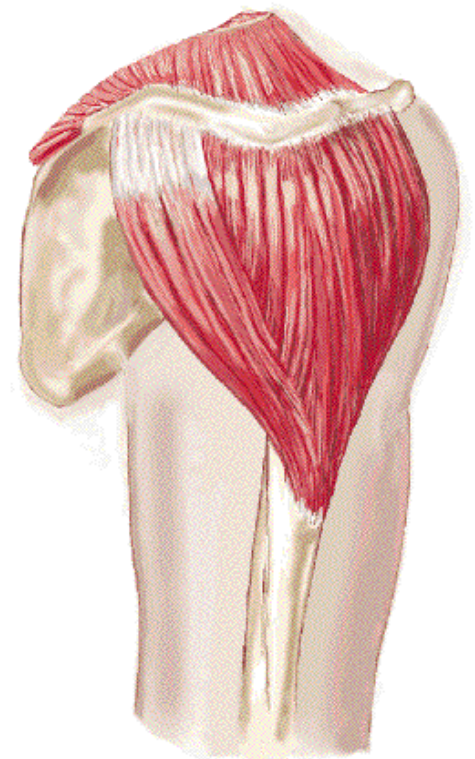
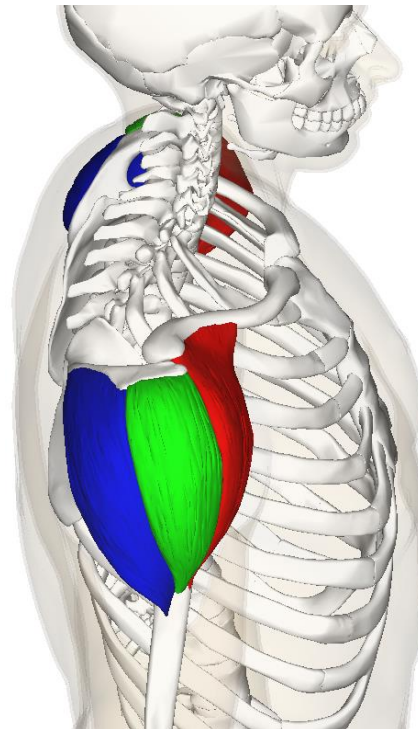
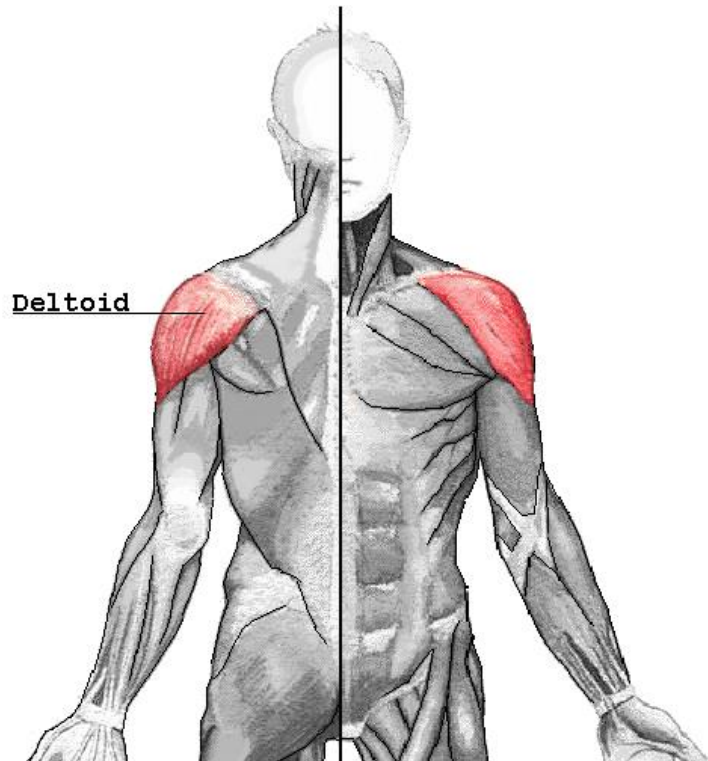
LEŽIJO OKOLI RAMENSKEGA SKLEPA

□ DELTASTA –TRIKOTNA M./ *M. DELTOIDEUS*

O: KLJUČNICA, LOPATICA

I : NADLAHTNICA

F: ABDUKTOR ZG. UDA,



ROTATORNA MANŠETA

JE SKUPINA MIŠIC, KI LEŽIJO OKOLI
RAMENSKEGA SKLEPA

O: LOPATICA

I: NADLAHTNICA

F: DINAMIČNA STABILIZACIJA RAMENSKEGA SKLEPA
OMOGOČAJO VRTENJE ZG. UDA OZIROMA
NADLAKTI

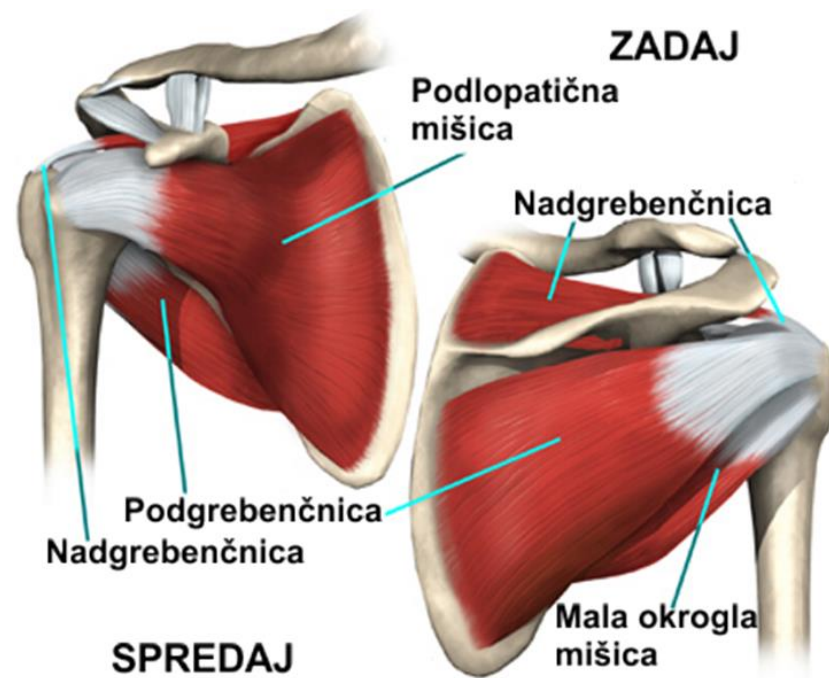NADGREBENČNICA / *M. SUPRASPINATUS*

PODGREBENČNICA / *M. INFRASPINATUS*

PODLOPATIČNA / *M. SUBSCAPULARIS*

MALA OKROGLA M. / *M. TERES MINOR*

VELIKA OKROGLA M. / *M. TERES MAJOR*



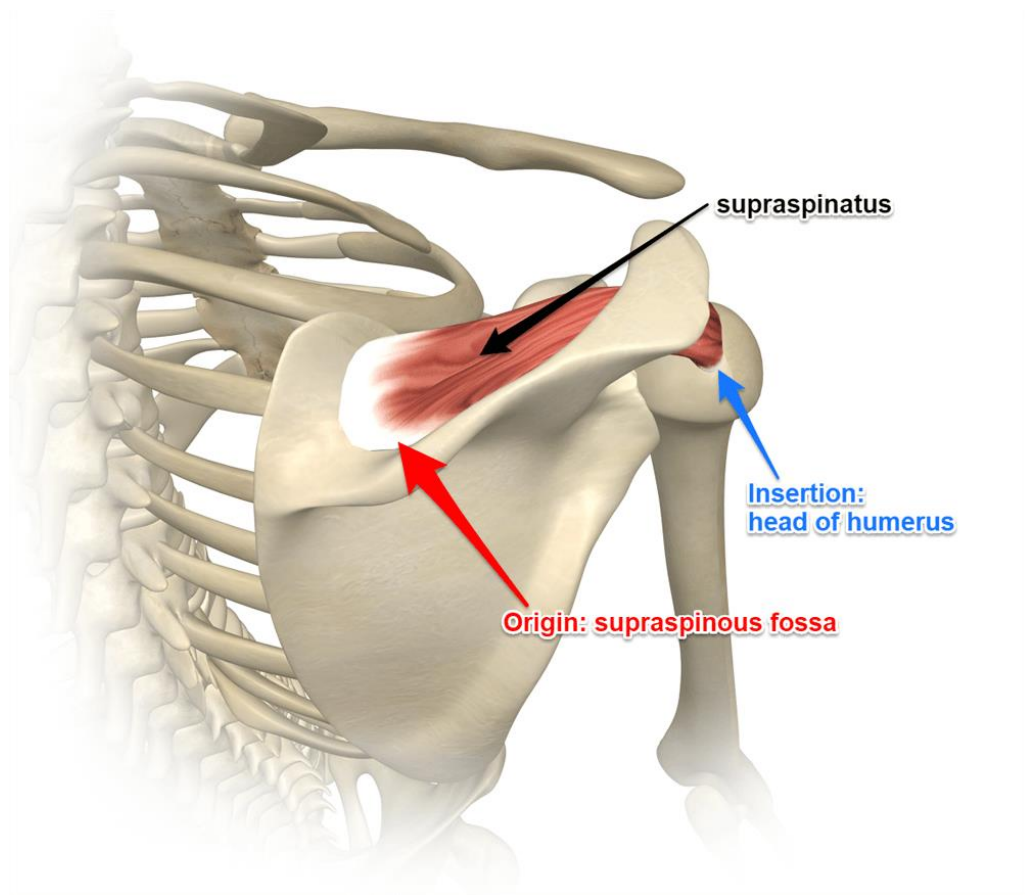
NADGREBENČNICA / *M. SUPRASPINATUS*

O: JAMA NAD GREBENOM **LOPATICE**

I : VELIKO GRČO **NADLAHTNICE**

F: **ODMIKALKA** RAMENSKEGA SKLEPA, SODELUJE PA TUDI PRI **ZUNANJI ROTACIJI**

<https://www.youtube.com/watch?v=hixPKj6KEEE>

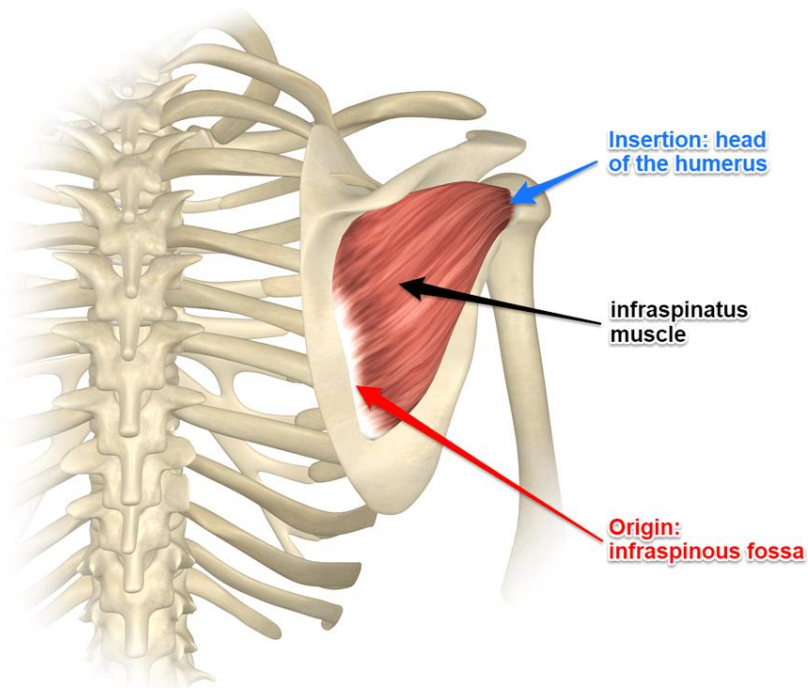


PODGREBENČNICA / *M. INFRASPINATUS*

O :JAMA POD GREBENOM **LOPATICE**

I : VELIKO GRČO **NADLAHTNICE**

F: Z MALO OKROGLO MIŠICO SKRBI ZA ZUNANJO ROTACIJO IN PRIMIKANJE V
RAMENSKEM SKLEPU https://www.youtube.com/watch?v=7Zgo_WBrhVs

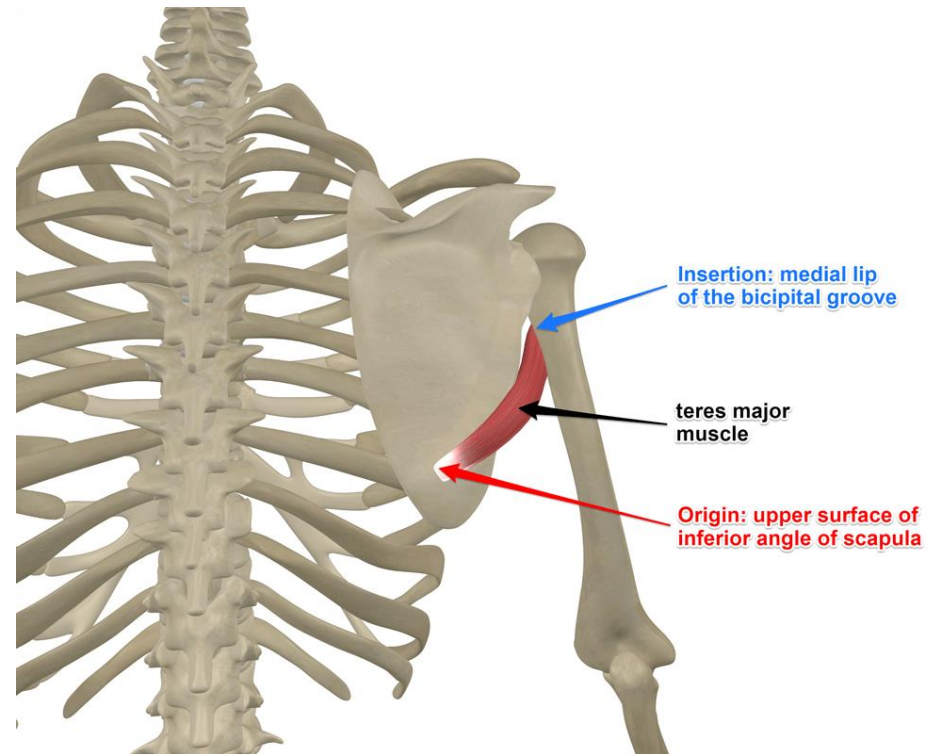
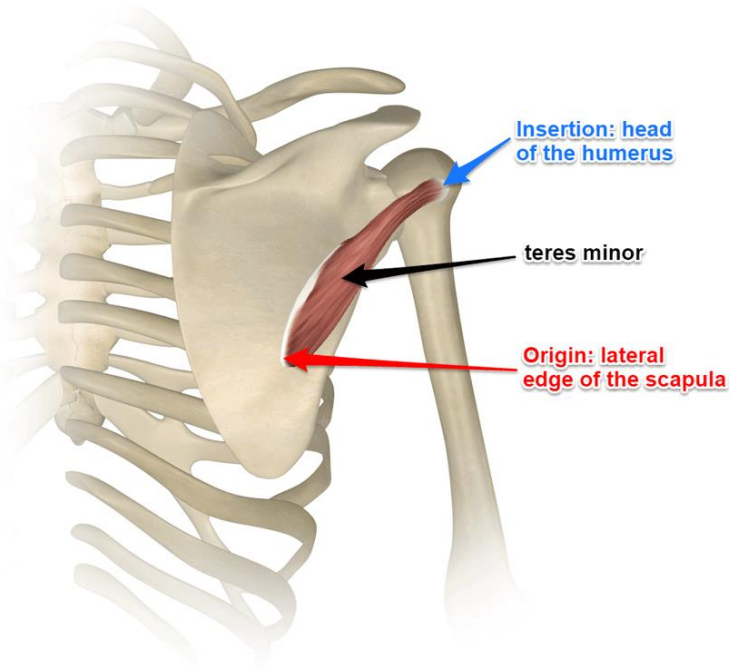


VELIKA IN MALA OKROGLA M./ *TERES MAJOR & MINOR*

O: ROB LOPATICE

I: NADLAHTNICA

F: EKSTENZIJA NADLAHTNICE

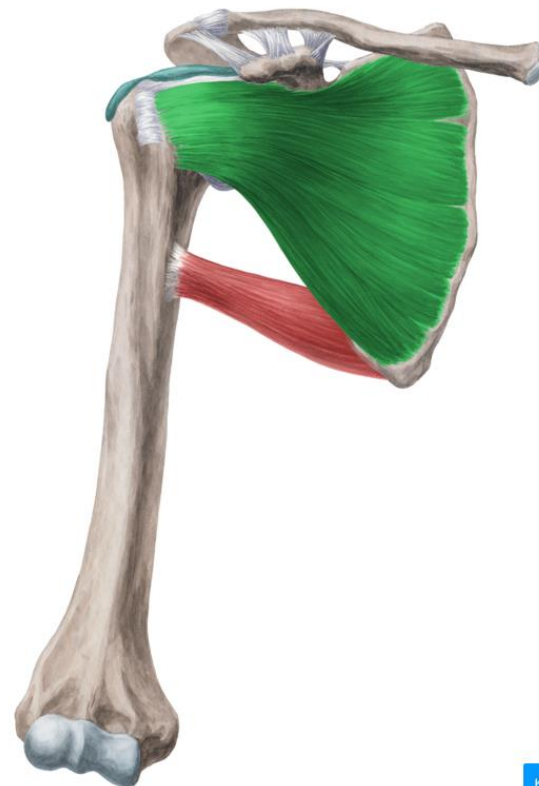

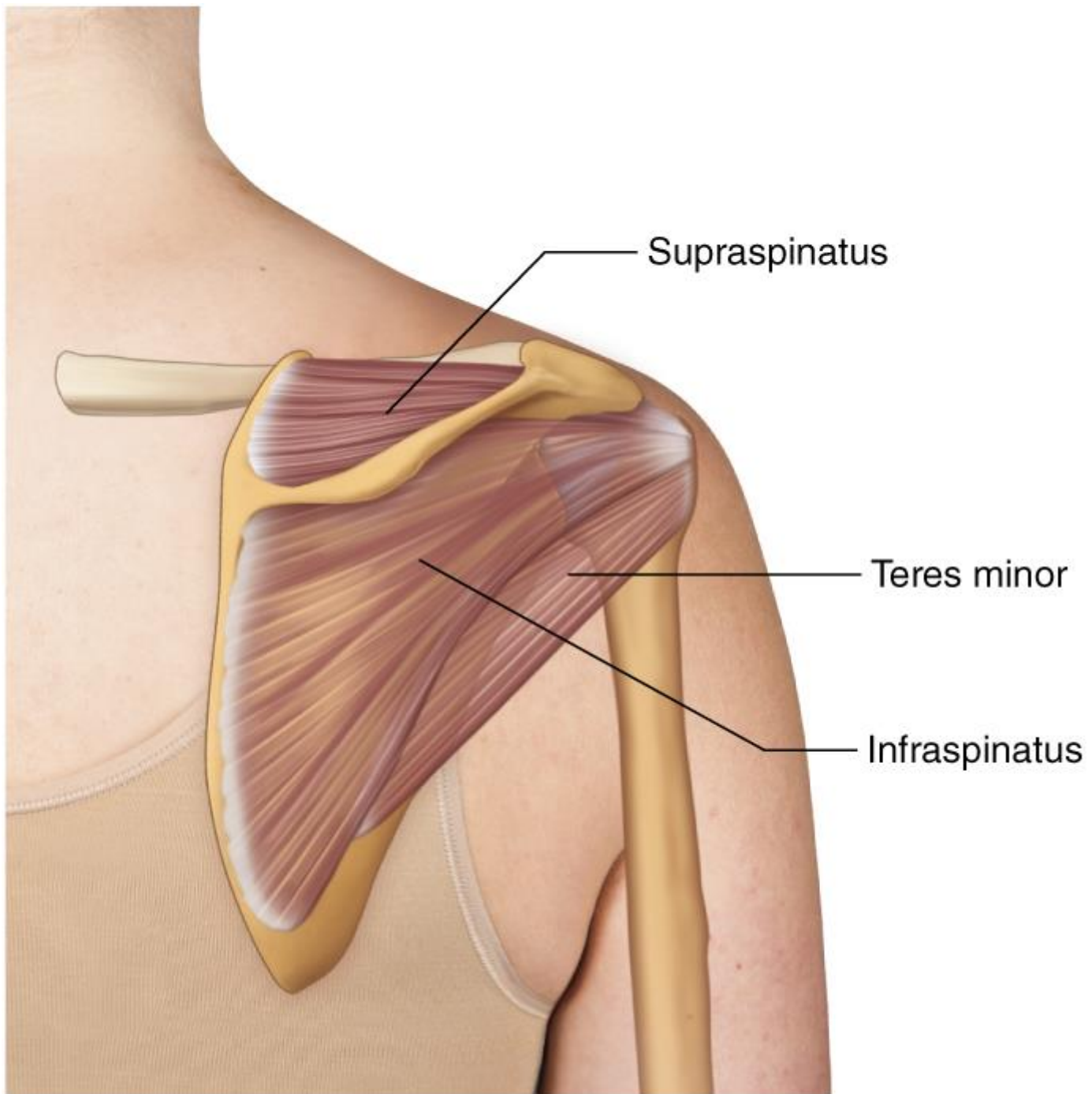
PODLOPATIČNA / *M. SUBSCAPULARIS*

O: *FOSSA SUBSCAPULARIS* NA LOPATICI

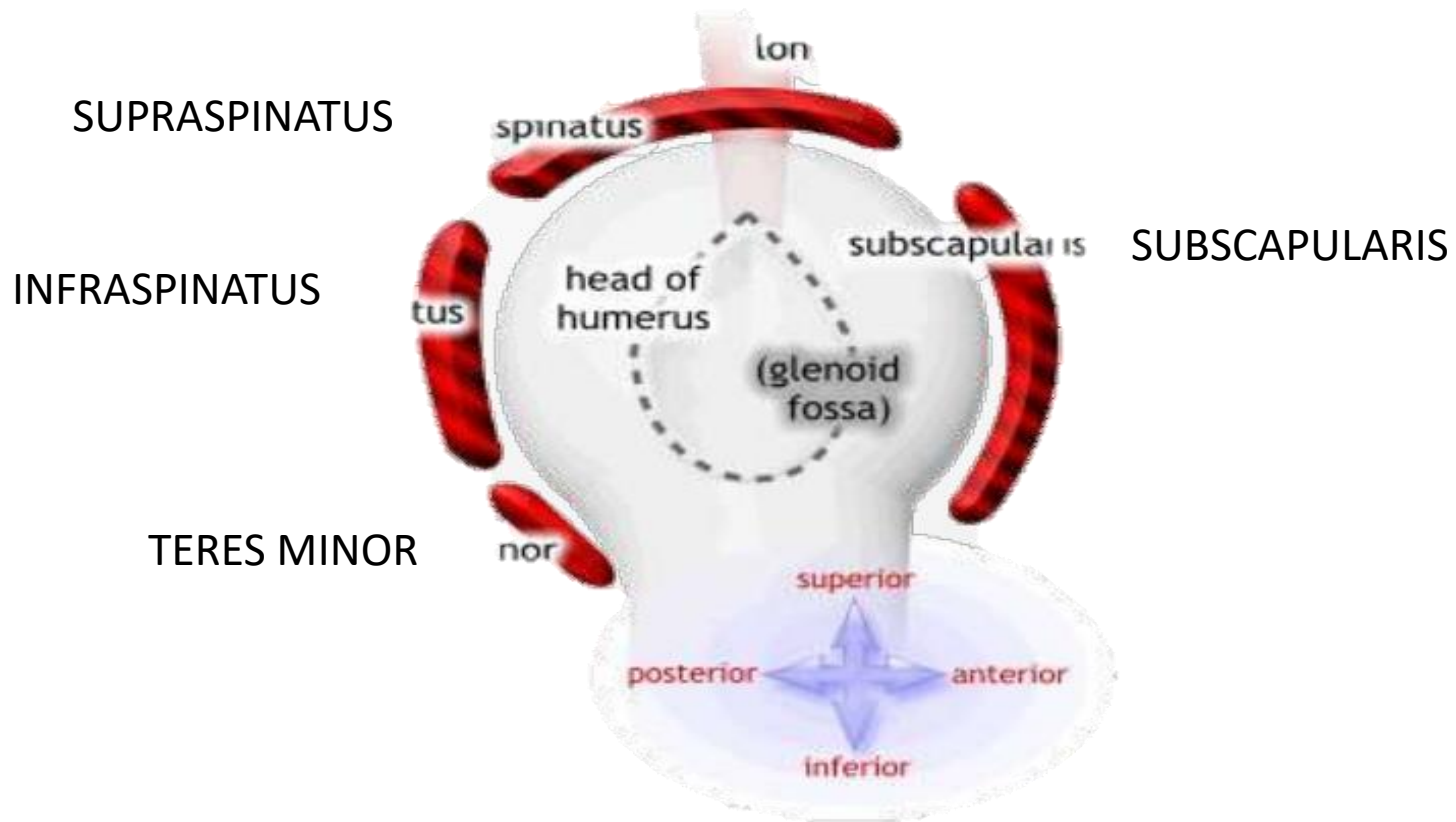
I: MALA GRČO NADLAHTNICE

F: NOTRANJA ROTACIJA IN PRIMIKANJU V RAMENSKEM SKLEPU





KITA DOLGE GLAVA BICEPS BRACHII



B. NADLAKTNE MIŠICE - 4

UPOGIBAJO IN IZTEZAJO KOMOLČNI SKLEP
PRONIRAJO IN SUPINIRAJO PODLAKET

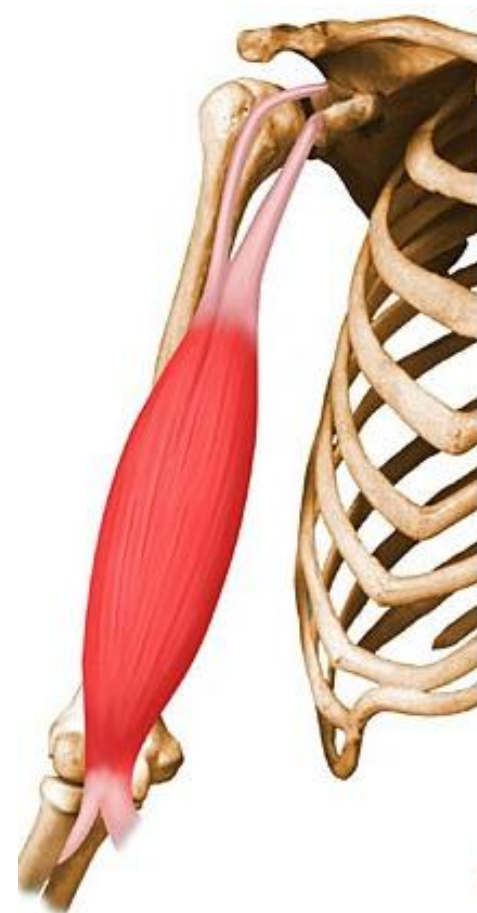
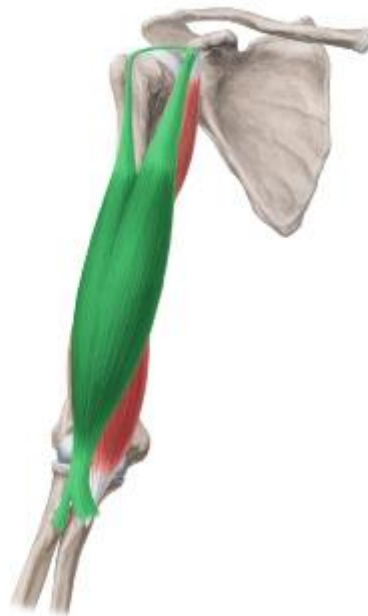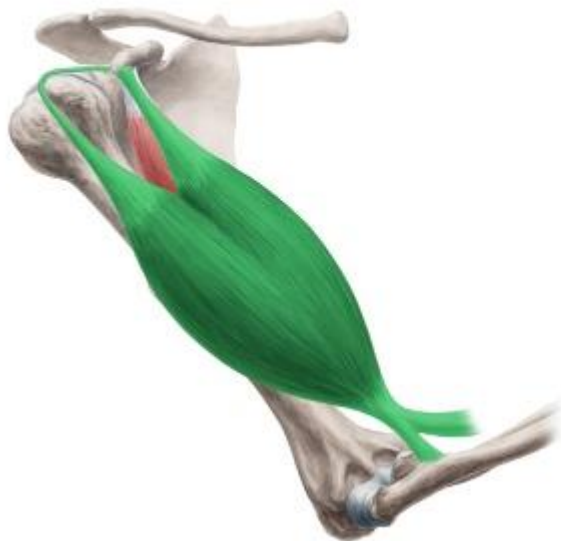
1. DVOGLAVA NADLAKTNA M. – *M. BICEPS BRACHII*

O : LOPATICA

I: KOŽELJNICA

F: FLEKSOR KOMOLCA

Biceps brachii



2. TROGLAVA NADLAKTNA M. / *M. TRICEPS BRACHII*

O: LOPATICA IN NADLAKTNIKA

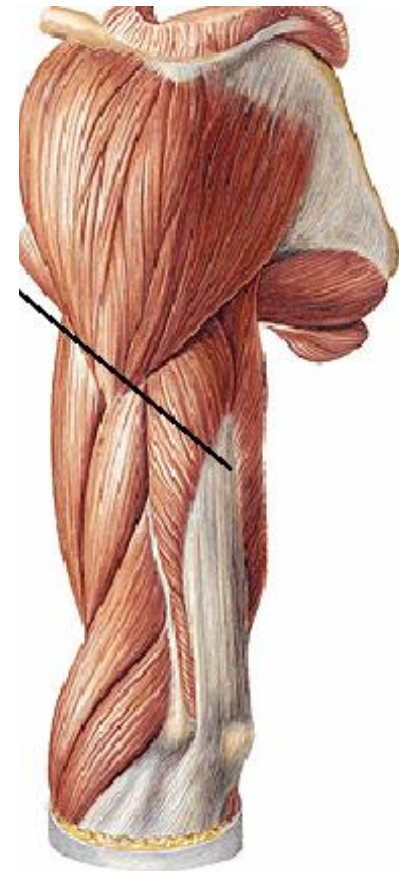
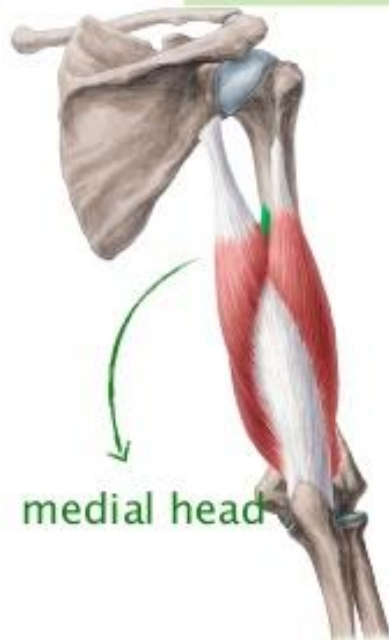
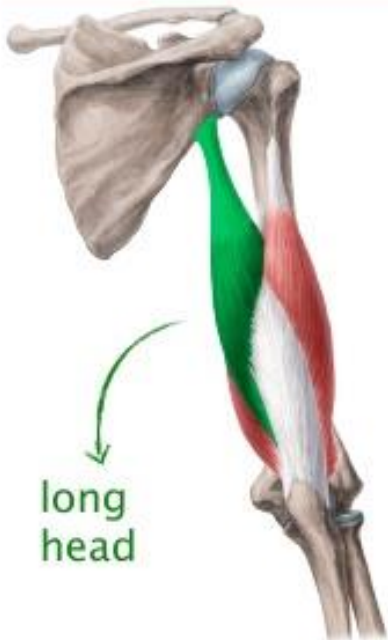
I: PODLAHTNICA

F: IZTEZALKA KOMOLCA

LEŽI NA ZADNJI STRANI NADLAKTI

Triceps brachii

three heads

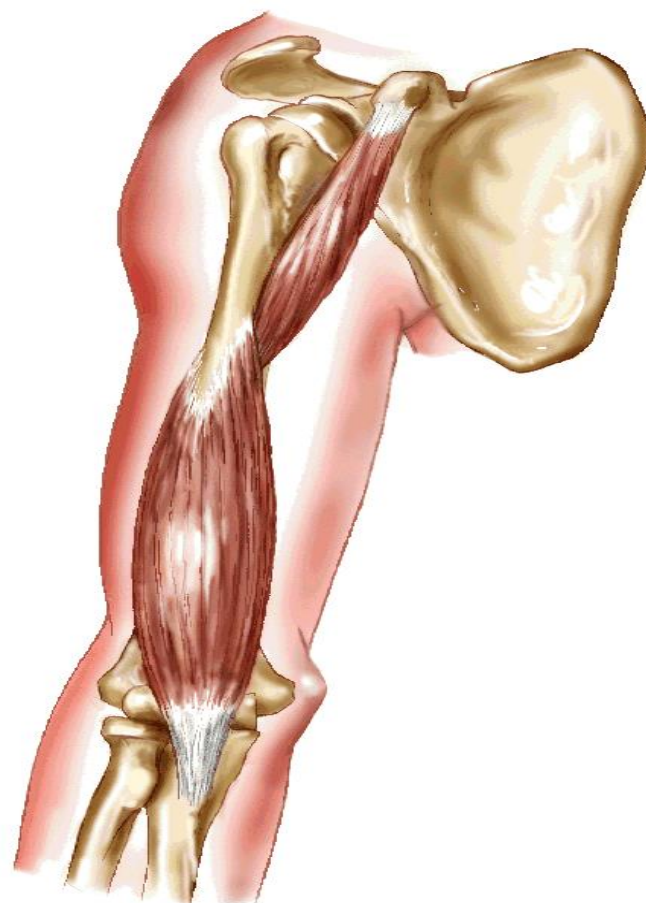


3. NADLAKTNA M. / *M. BRACHIALIS*

O: NADLAHTNICA

I: PODLAHTNICA

F: UPOGIBA KOMOLČNI SKLEP
LEŽI POD BICEPSOM.

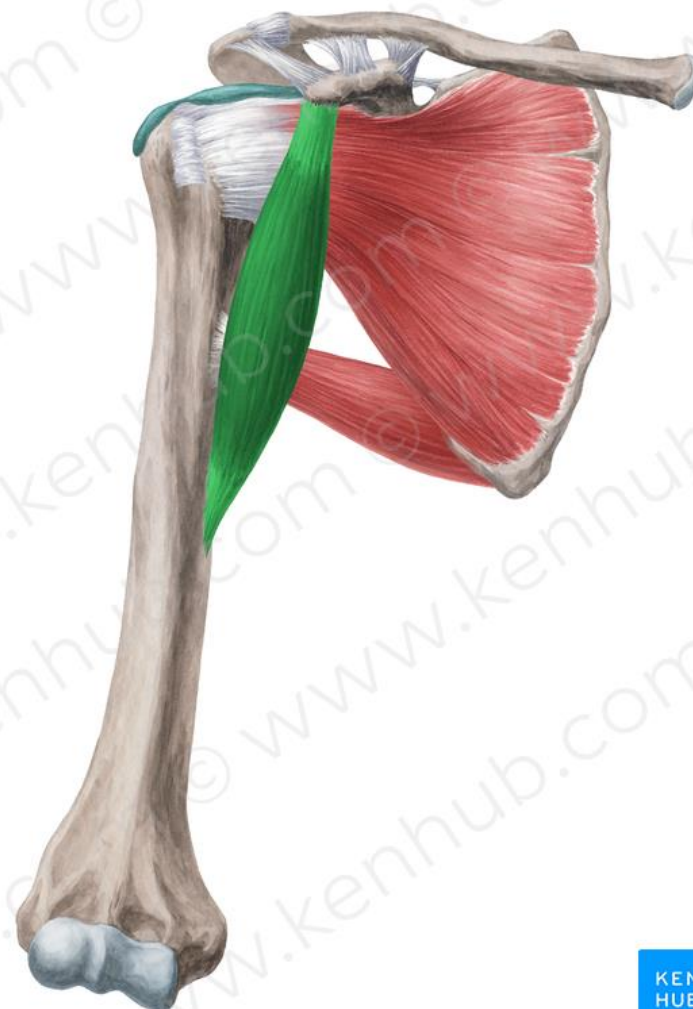
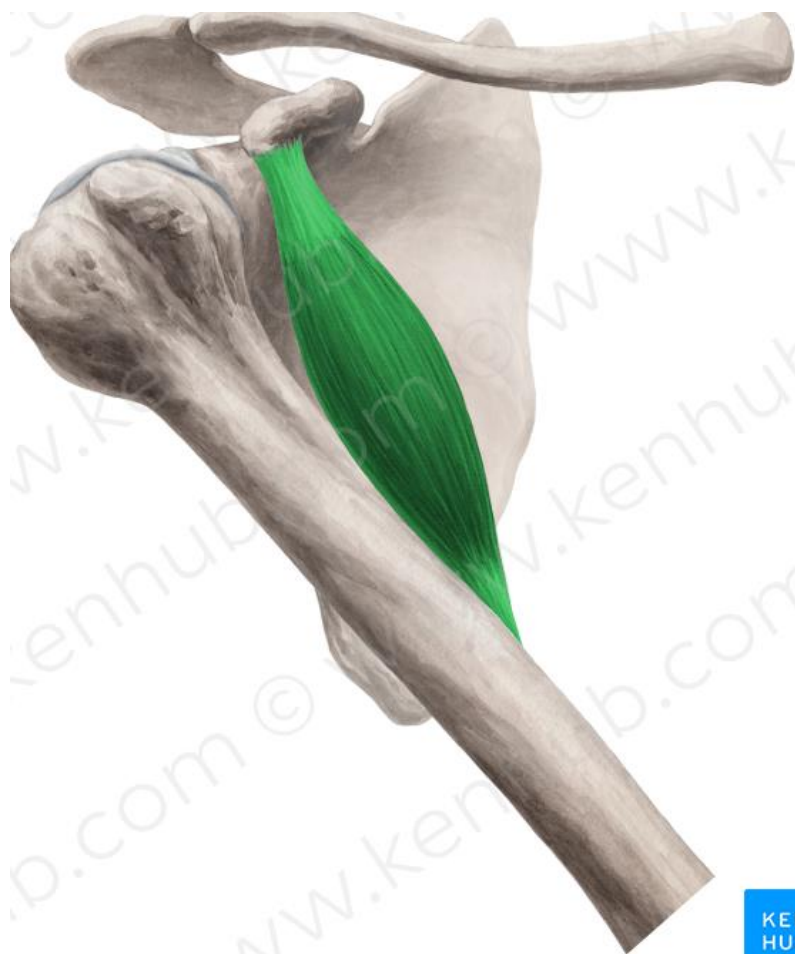

4. PAZDUŠNA M. – *M. CORACOBRACHIALIS*

O: ODRASTEK LOPATICE

I: ZGORNJI DEL NADLAHTNICE

F: PRIMIKA NADLAKET



C. PODLAKTNE MIŠICE

DELIMO V SPREDNJO, ZADAJŠNJO IN KOŽELJNIČNO SKUPINO.

POTEKAJO V VEČ SLOJIH.

OMOGOČAJO:

- KRČENJE IN IZTEZANJE ZAPESTJA TER PRSTOV
- PRONACIJO IN SUPINACIJO ROKE

SPREDNJA SKUPINA – POVRŠINSKE MIŠICE

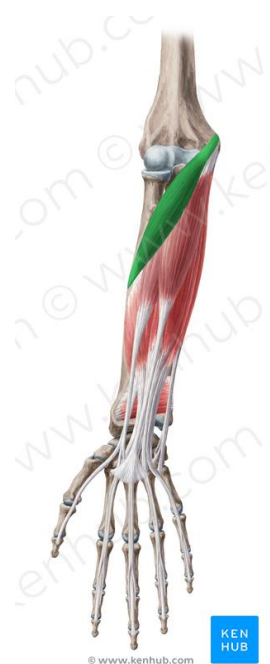1. ZGORNJA OBRAČALKA –

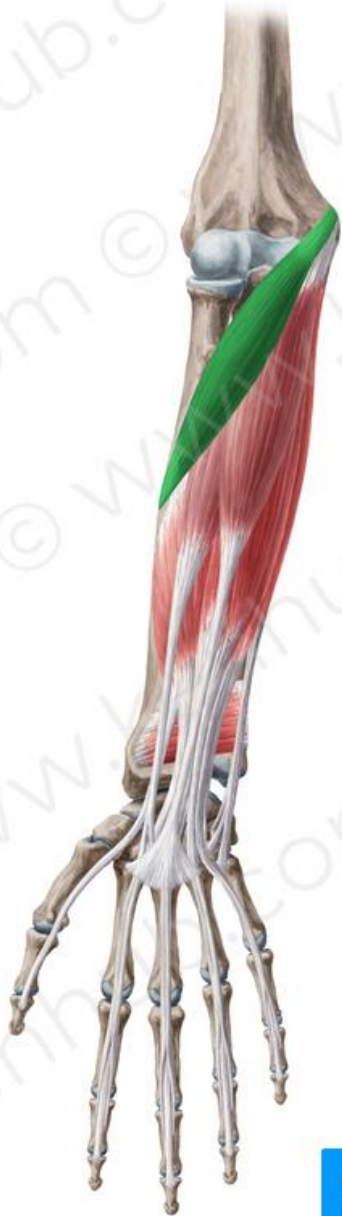M. PRONATOR TERES

O: EPICONDYLUS MEDIALIS HUMERUSA IN PROCESSUS
CORONOIDEUS ULNE

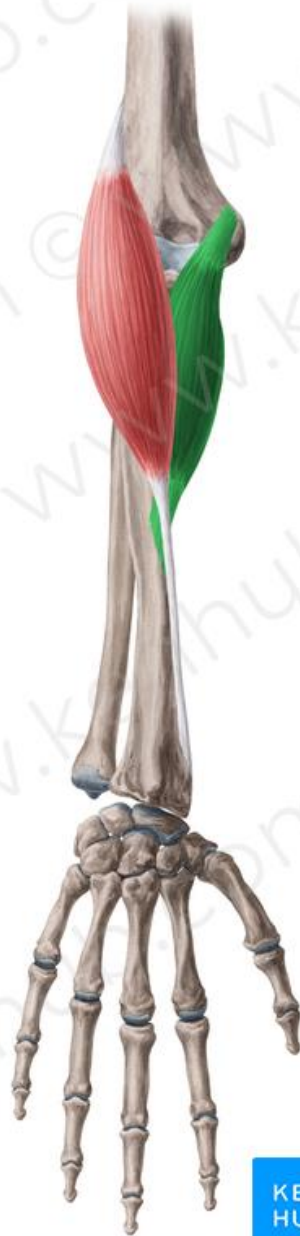I: LATERALNI ROB RADIUSA

PRONIRA PODLAKT IN UPOGIBA KOMOLČNI SKLEP

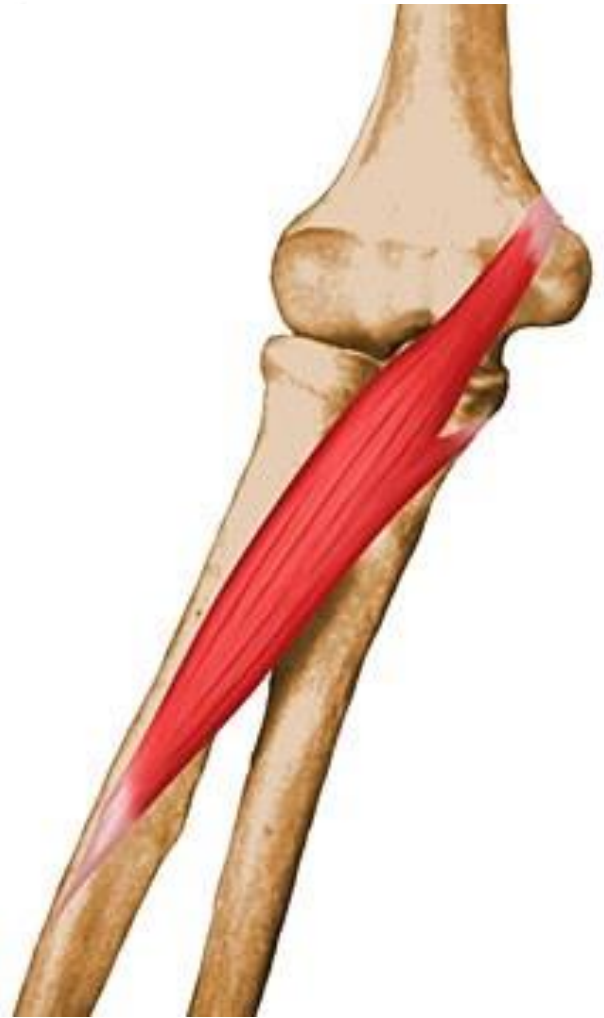

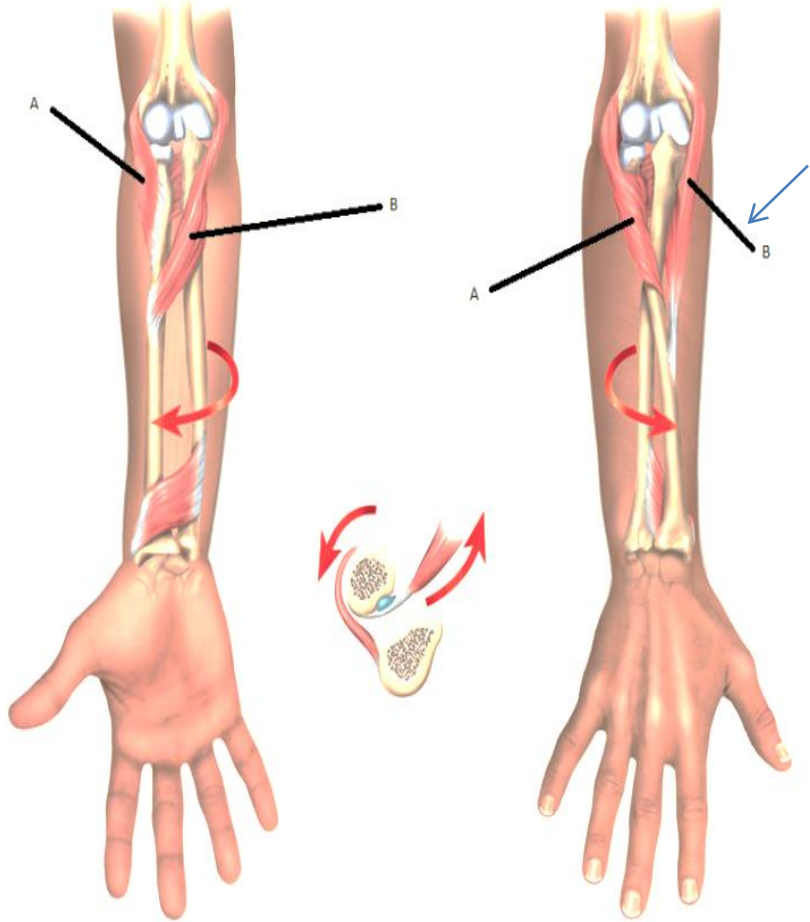


© www.kenhub.com

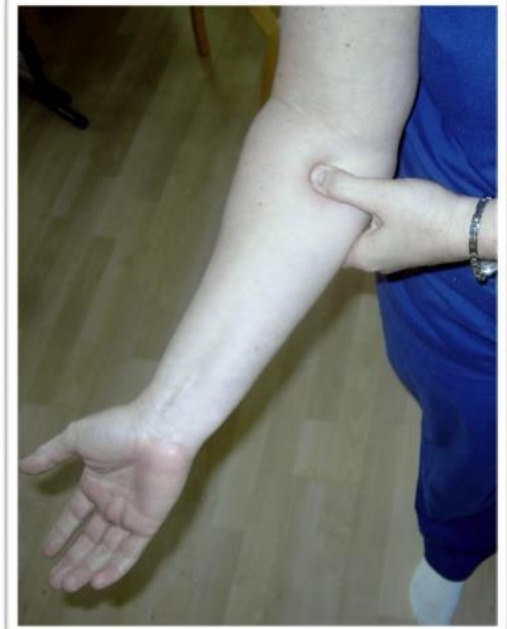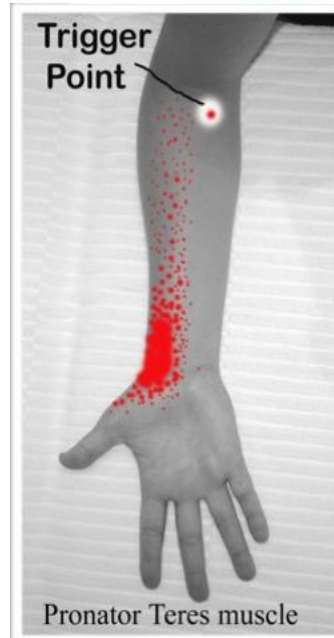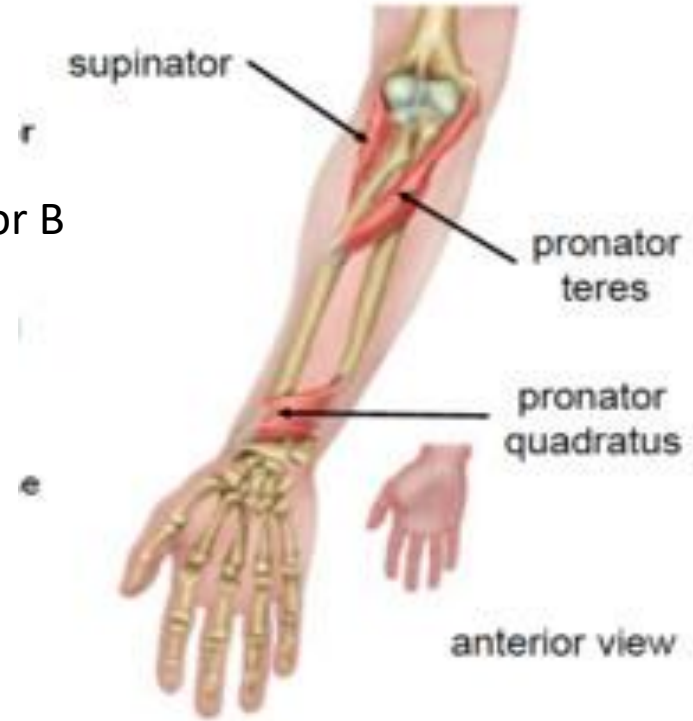


© www.kenhub.com





Pronator B



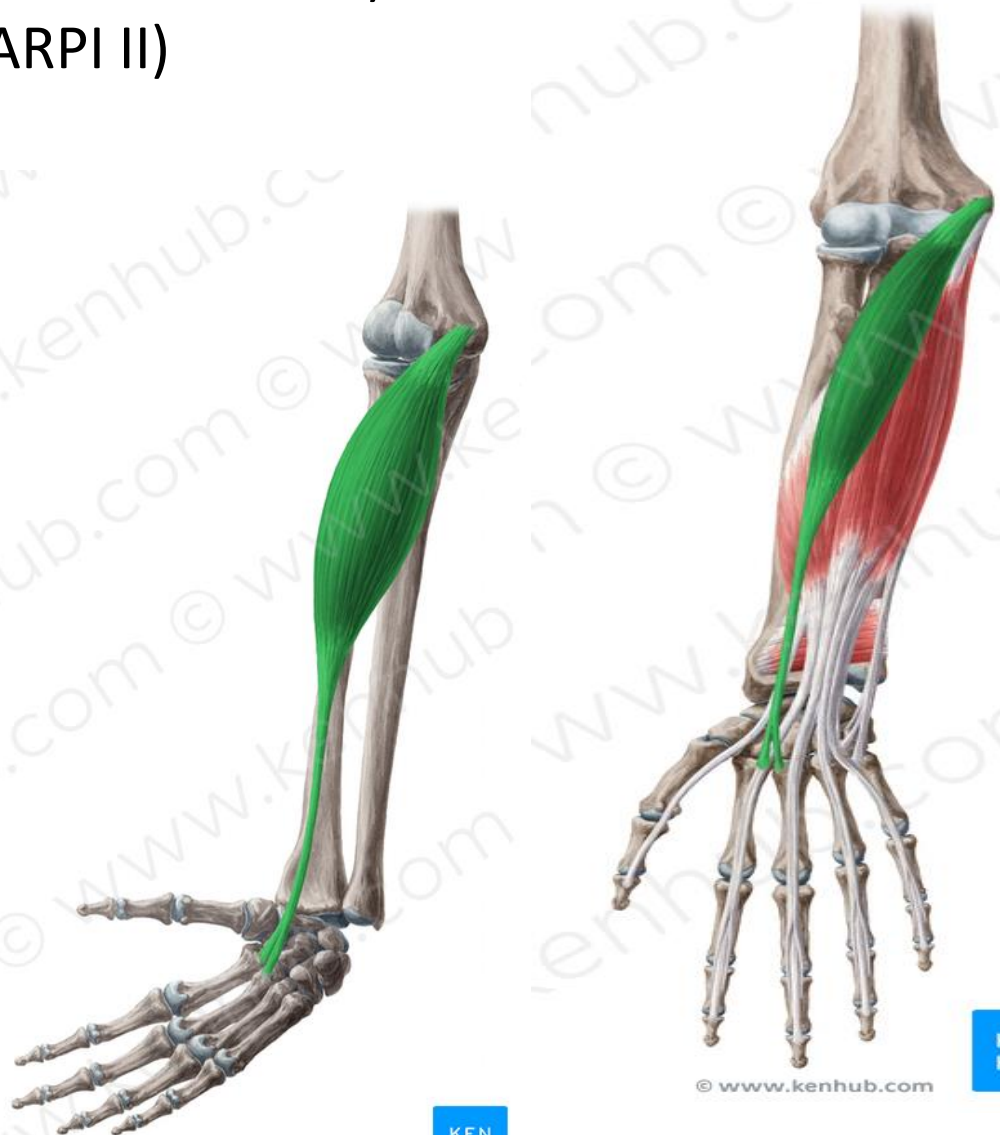2. KOŽELJNIČNA UPOGIBALKA ROKE – *M. FLEXOR CARPI RADIALIS*

O: NADLAHTNICA (epicondilus medialis)

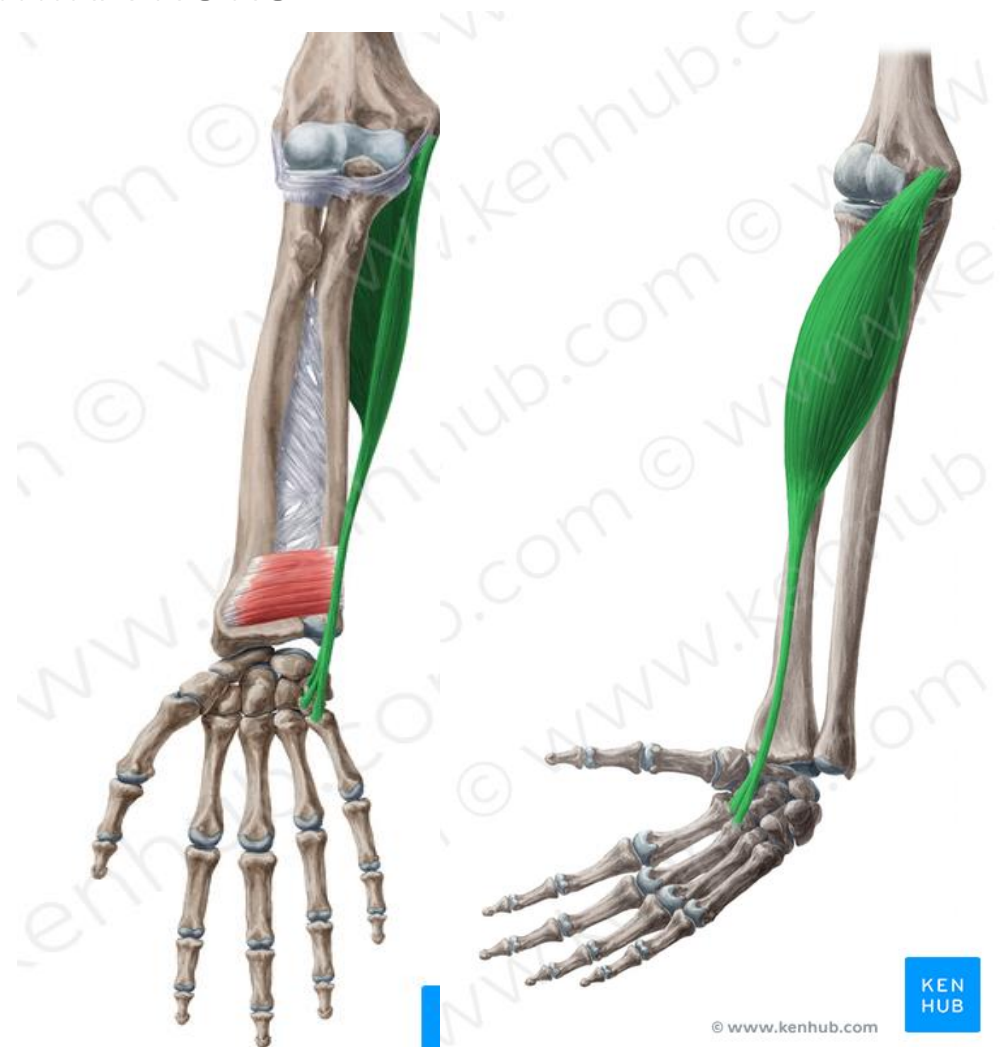
I: II DLANČNICA (METACARPI II)

F: UPOGIBA ZAPESTJE

PRONATOR PODLAKTI



3. PODLAKTNA UPOGIBALKA ROKE – *M. FLEXOR CARPI ULNARIS*
O: NADLAHTNICA
I: MEZINČEVA STRAN DLANI (os hamatum, pisiformis , metacarpi V.)
F: UPOGIBA ZAPESTJE IN PRIMIKA ROKO

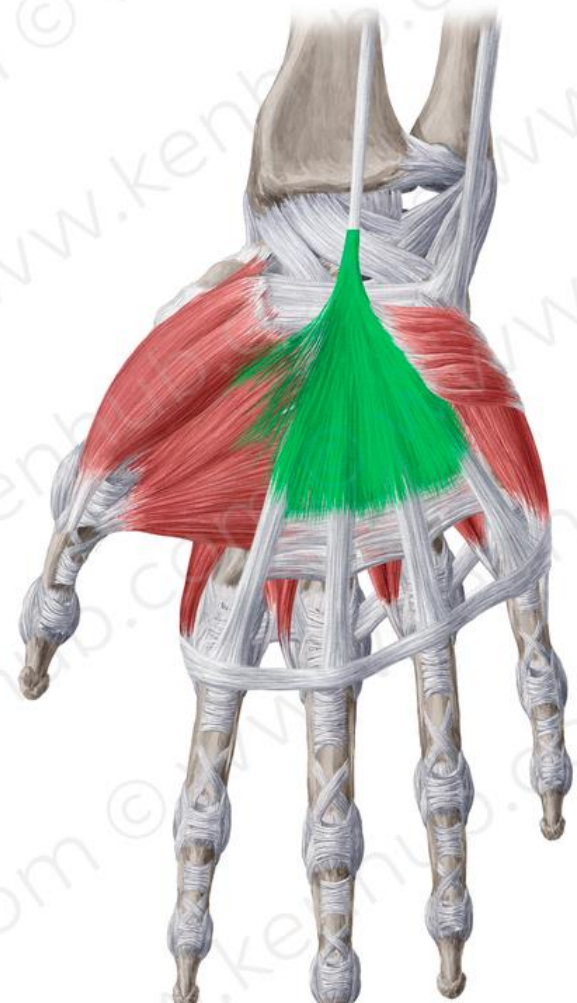
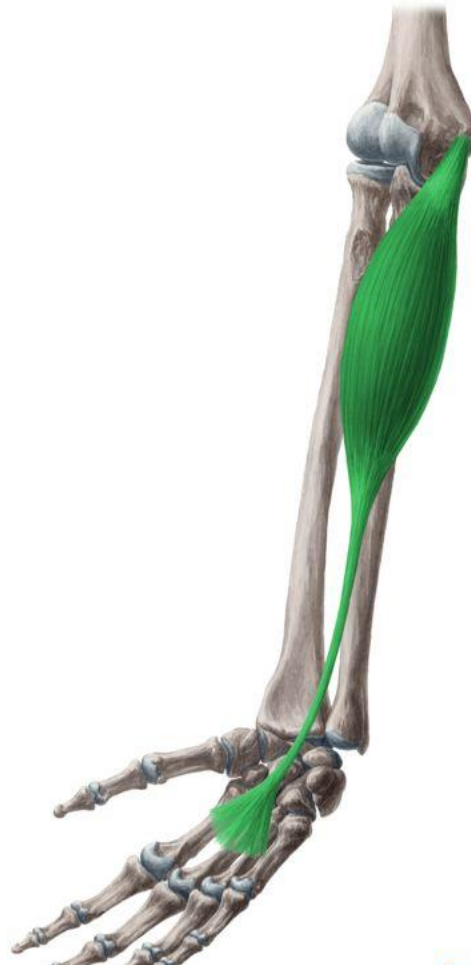
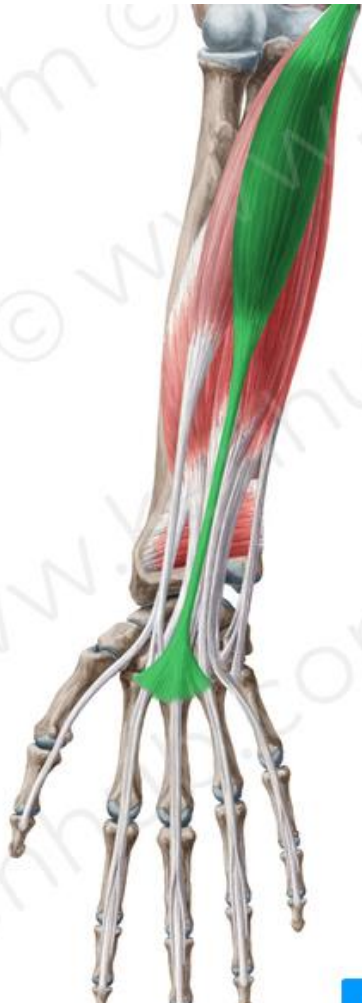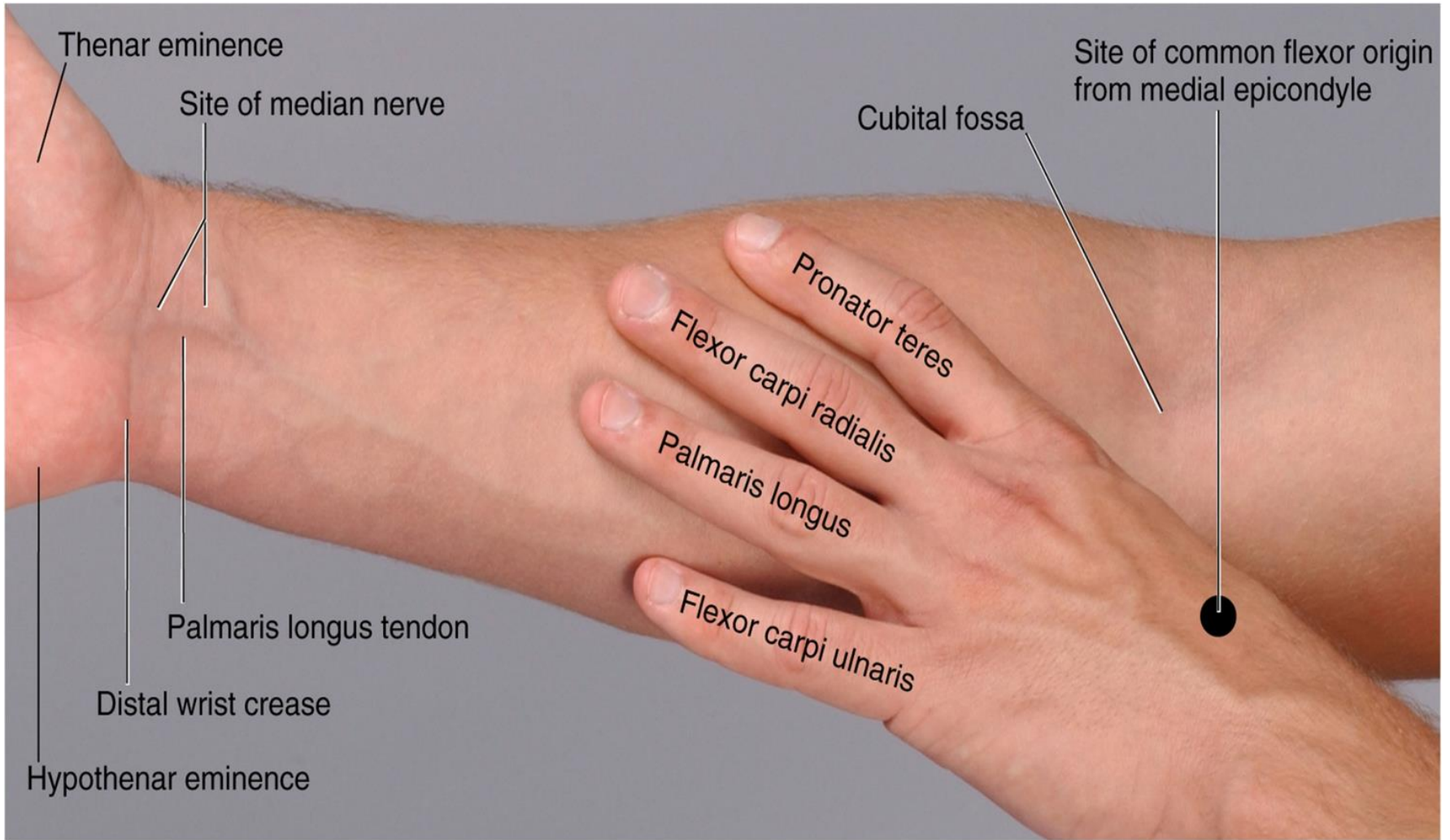
4. DOLGA DLANSKA MIŠICA – *M. PALMARIS LONGUS*

O: NADLAHTNICA

I: DLANČNA PLOŠČATA KITA

F: FLEKSOR ZAPESTJA IN NAPENJA DLANSKO PLOŠČATO KITO





(A) Anterior view of supinated forearm

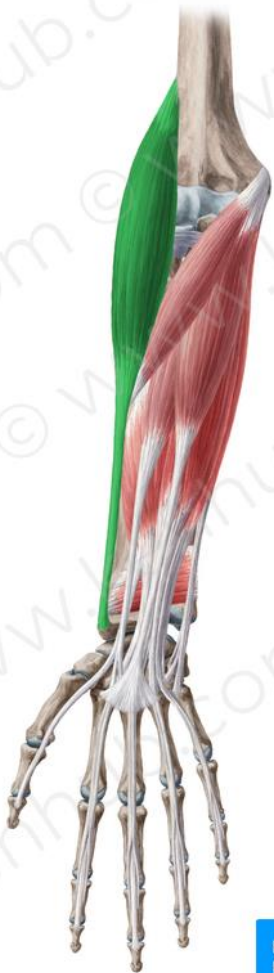KOŽELJNIČNA SKUPINA

1. NADLAKTNO – KOŽELJNIČNA MIŠICA – *M. BRACHIORADIALIS*

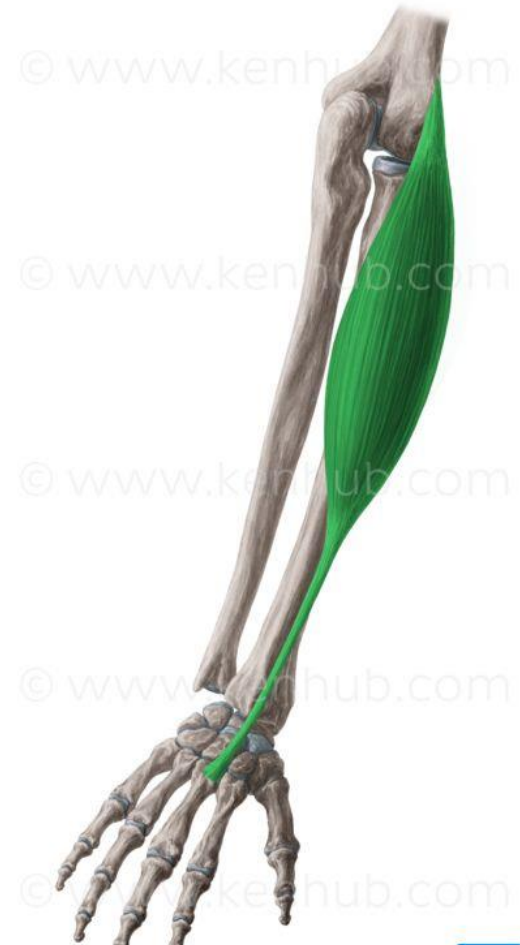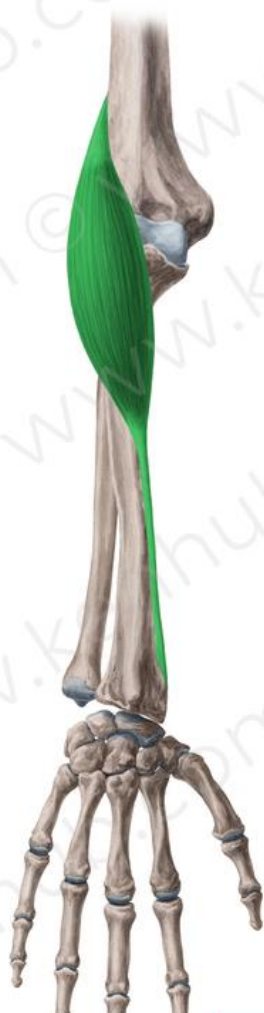O: NADLAHTNICA

I: KOŽELJNICA

F: UPOGIBA KOMOLEC



© www.kenhub.com



© www.kenhub.com

© www.kenhub.com

© www.kenhub.com

© www.kenhub.com

© www.kenhub.com

2. DOLGA KOŽELJNIČNA IZTEZALKA – *M. EXT.CARPI RADIALIS LONGUS*

O: NADLAHTNICA - LATERALNI EPIKONDIL

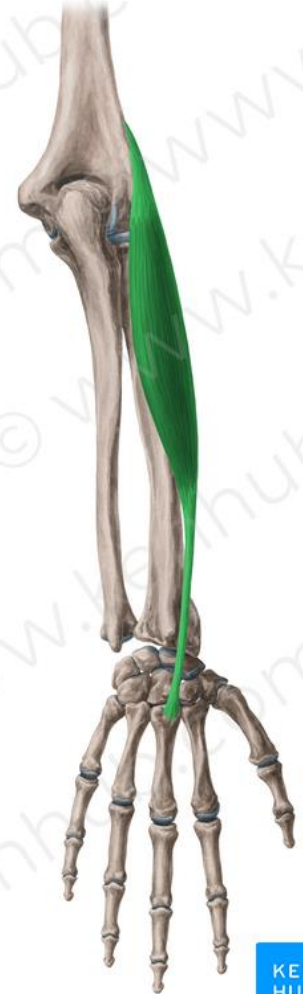I: PALČEVA STRAN HRBTIŠČA ROKE (os metacarpi II)

F: IZTEZA IN ODMIKA ZAPESTNI SKLEP(ROKO)



© www.kenhub.com

KEN
HUB



© www.kenhub.com

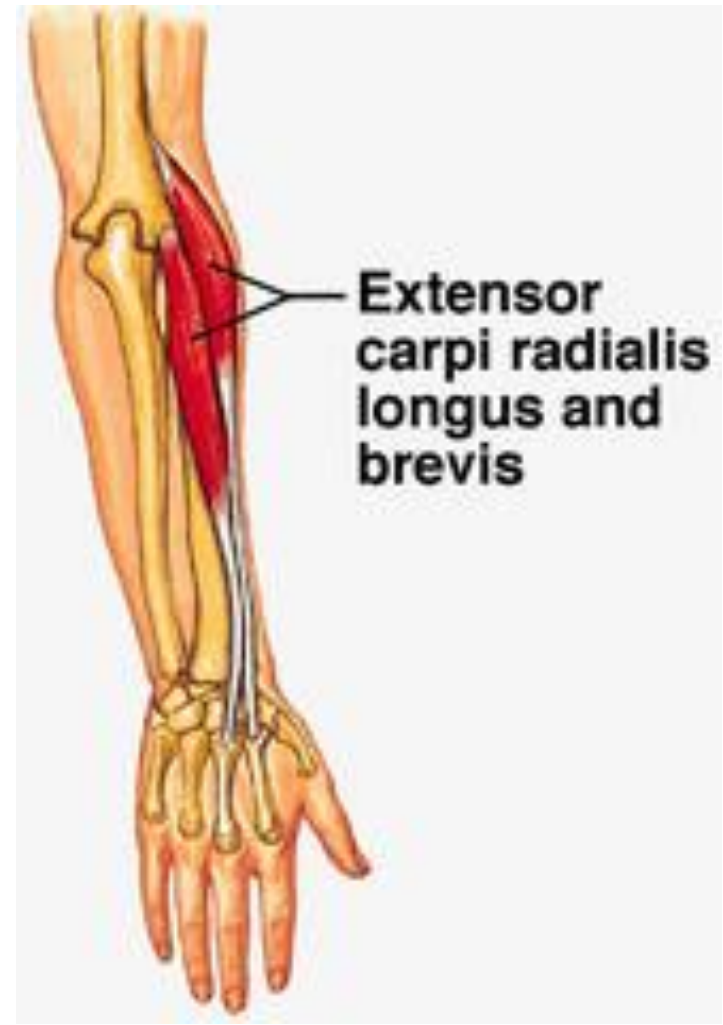KEN
HUB

3. KRATKA KOŽELJNIČNA IZTEZALKA – *M. EXTENSOR CARPI RADIALIS BREVIS*

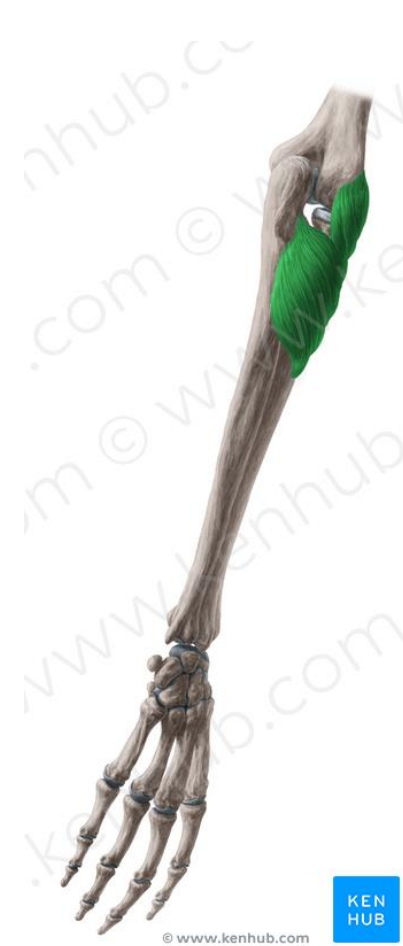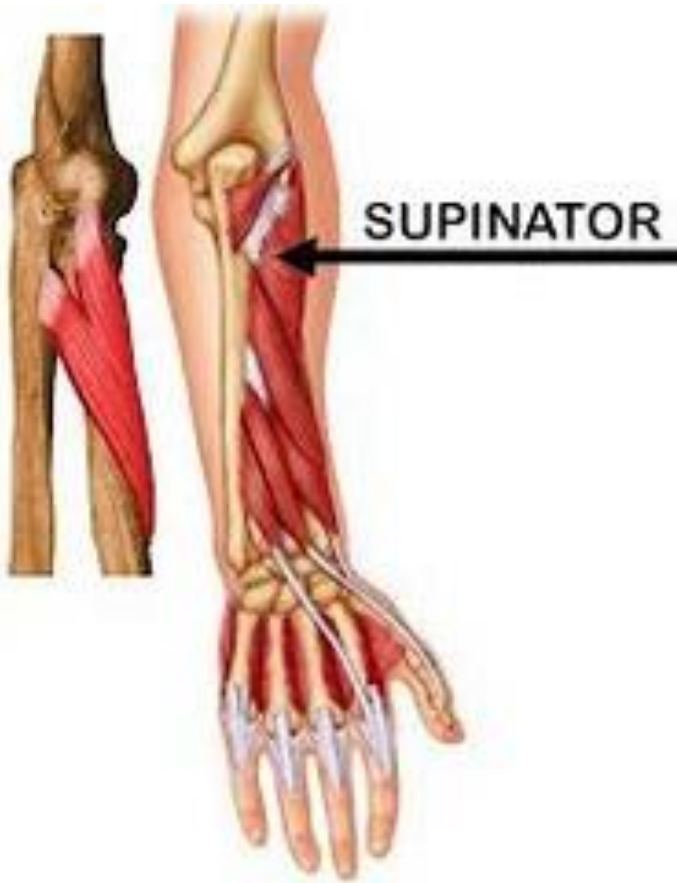O: NADLAHTNICA - LATERALNI EPIKONDIL

I: PALČEVA STRAN HRBTIŠČA ROKE (os metacarpi III)

F: IZTEZA IN ODMIKA ZAPESTNI SKLEP

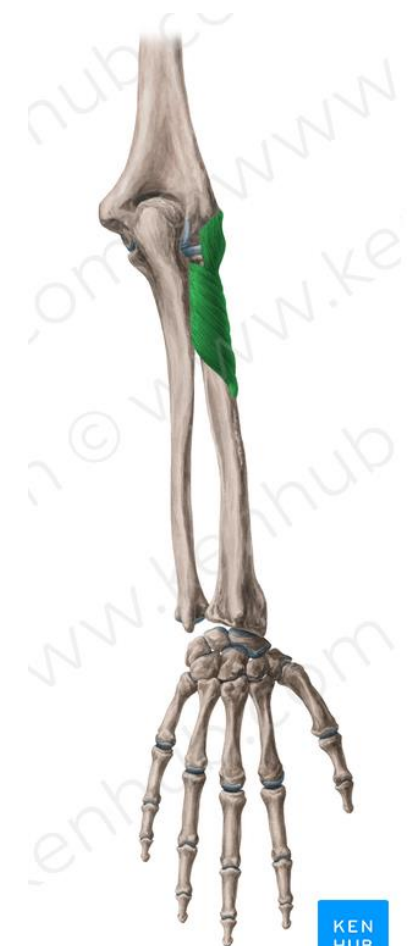

4. OBRAČALKA VNIC ALI SUPINATORNA M. – *M. SUPINATOR*
O: LATERALNI EPIKONDIL NADLAHTNICE
I: OVIJA OKOLI KOŽELJNICE
F. SUPINIRA PODLAKET



KEN
HUB

© www.kenhub.com



KEN
HUB

© www.kenhub.com

ZADAJŠNJA SKUPINA

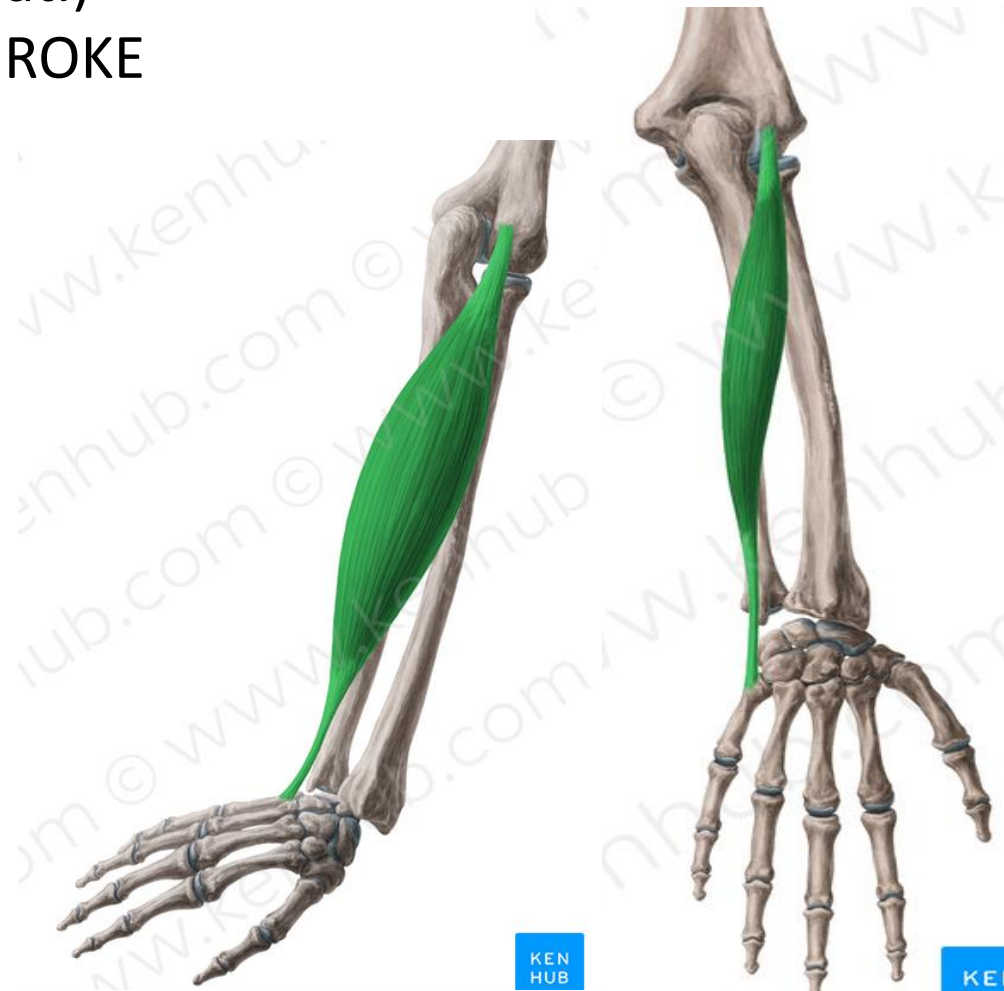MIŠICE SO NA POVRŠINI IN GLOBINI
POPVRŠINSKE:

1. PODLAKTNA IZTEZALKA ROKE – *M. EXTENSOR CARPI ULNARIS*

O: NADLAHTNICA (epicondilus lat.)

I: MEZINČEVA STRAN HRBTIŠČA ROKE
(ossis metacarpi V)

F: IZTEZA IN PRIMIKA ROKO

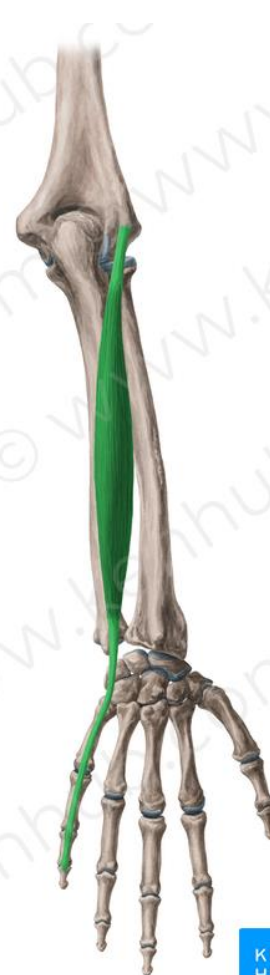

2. IZTEZALKA MEZINCA – *M. EXTENSOR DIGITI MINIMI*

O: NADLAHTNICA

I: MEZINČEVE PRSTNICE

F: IZTEZA MEZINEC



© www.kenhub.com

KEN
HUB



© www.kenhub.com

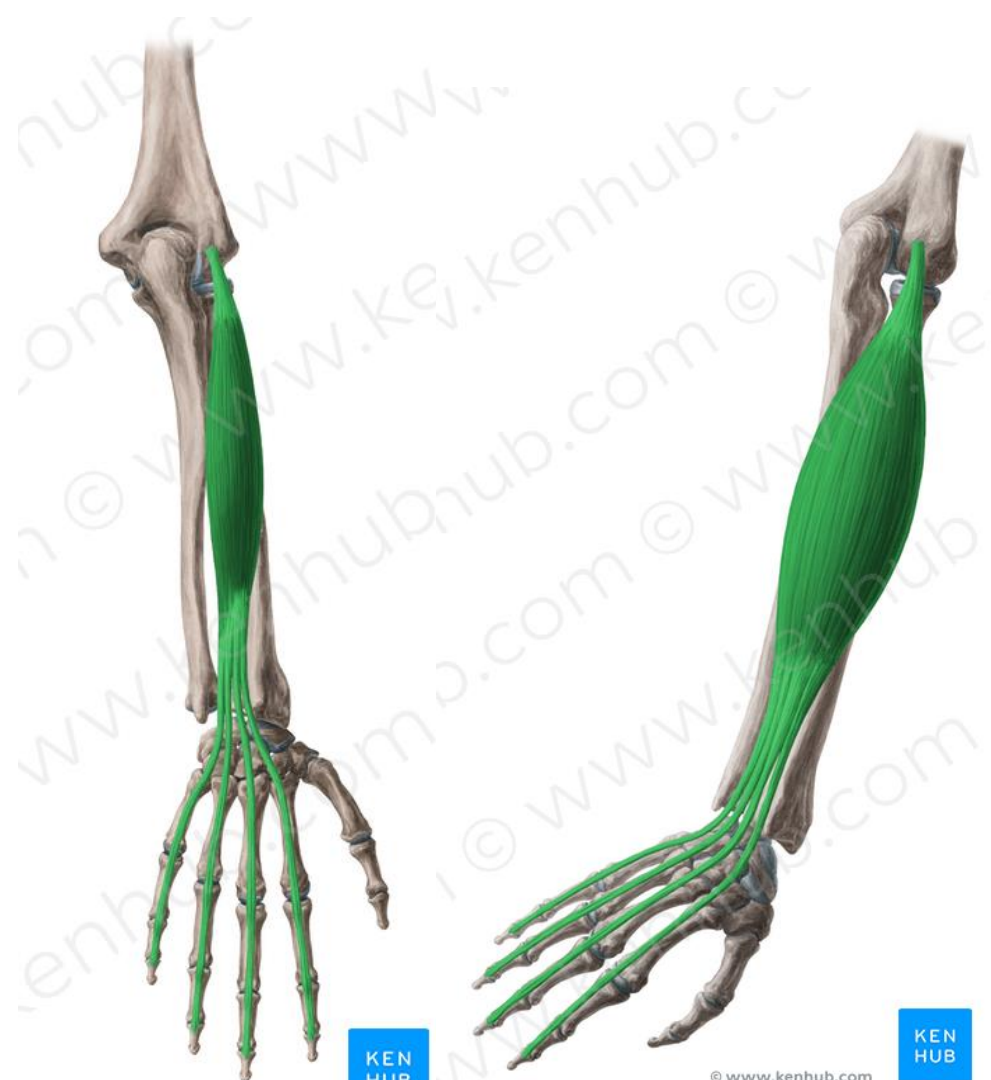KEN
HUB

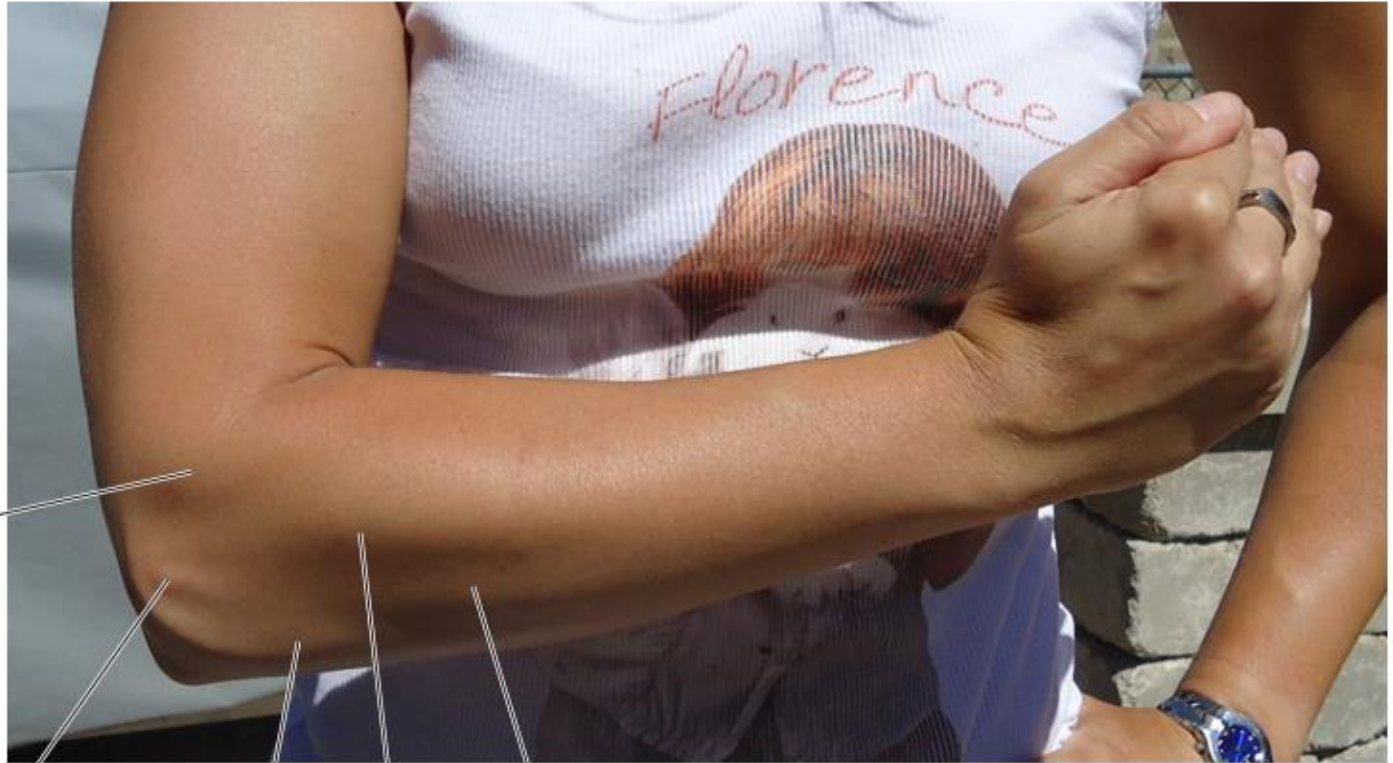3. IZTEZALKA PRSTOV – *M. EXTENSOR DIGITORUM*

O: NADLAHTNICA

I: PRSTNICE

F: IZTEZA PRSTE IN ROKO





Extensor carpi radialis longus

Lateral epicondyle

Anconeus

Extensor digitorum

Extensor carpi ulnaris

D. MIŠICE ROKE

SO ŠTEVILNE IN JIH DELIMO:

- V PALČNE - MIŠICE PALČEVE KEPE /*THENAR*,
- MEZINČNE - MIŠICE MEZINČEVE KEPE / *HIOPTHENAR*
- DLANSKE MIŠICE

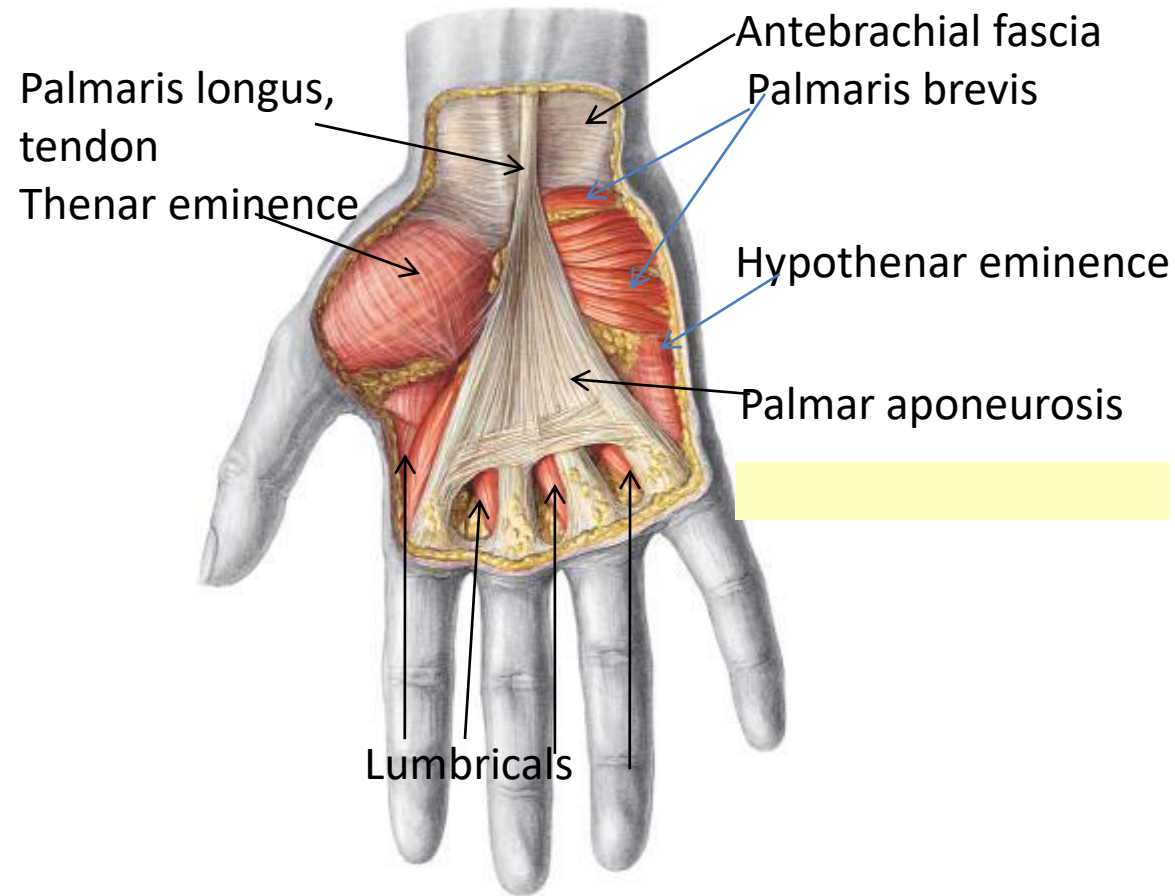
NAJVEČ MIŠIC JE RAZPOREJENIH OKOLI PALCA.

O: KOSTI ROKE(ZAPESTJA)

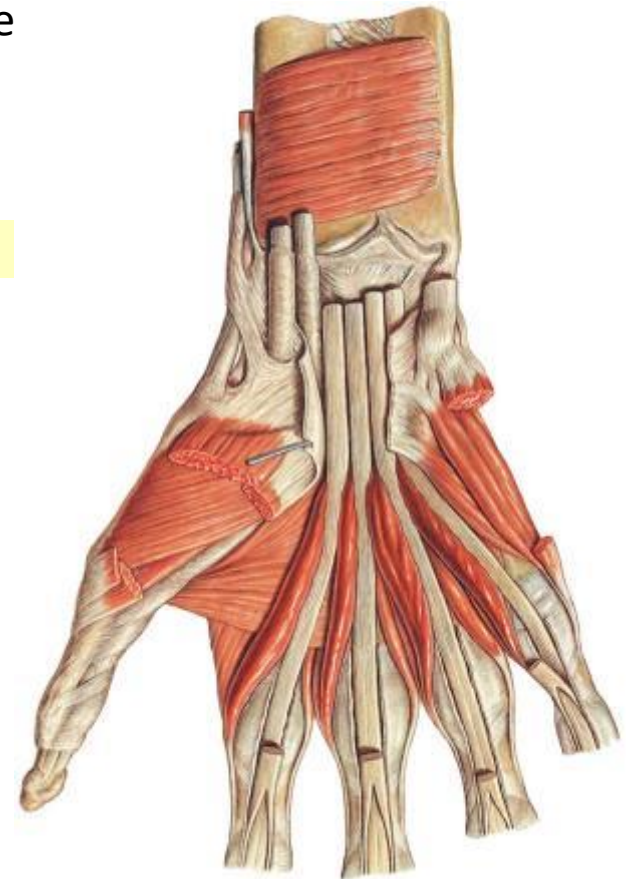
I: KOSTI DLANI IN PRSTOV

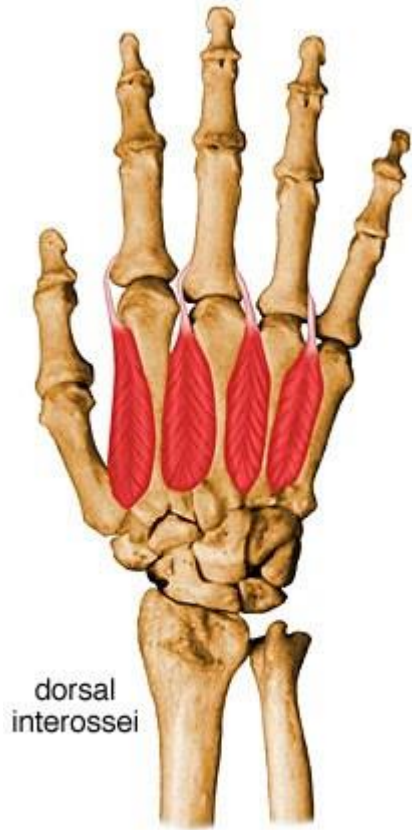F: OPOZICIJA- REPOZICIJA PALCA, ABDUKCIJA-ADDUKCIJA PRSTOV,
FLEKSIJA IN EKSTENZIJA PRSTOV

Površinske mišice dlani



Globoke m. dlani





dorsal
interossei