

# MIŠICE SPODNJEGA UDA

## SO ŠTEVILNE IN JIH DELIMO PO VEČ KRITERIJIH:

- GLEDE NA LEGO,
- GLEDE NA SKLEPE,
- PO NALOGAH.

### DELITEV GLEDE NA LEGO:

1. MEDENIČNE MIŠICE
2. STEGENSKE M.
3. GOLENSKE M.
4. M. NOGE

### DELITEV GLEDE NA SKLEPE:

- a. MIŠICE KOLČNEGA SK.
- b. M. KOLENSKEGA SK.
- c. M. ZGORNJEGA IN SPODNJEGA SKOČNEGA SK.

SO NAJMOČNEJŠE MIŠICE TELESA.

SO SPECIALIZIRANE ZA HOJO IN VZDRŽEVANJE  
RAVNOVESJA TELESA.

KER MEDENIČNI OBROČ SESTAVLJAJO SLABO GIBLJIVE  
KOSTI, ZA STABILIZACIJO NE POTREBUJEJO POSEBNEGA  
MIŠIČJA.

V TEM SE LOČIJO OD RAMENSKEGA OBROČA.

ŠTEVILNE MIŠICE SP. OKONČINE PREHAJAJO PREK DVEH  
SKLEPOV, ORIGO IN INSERTIO NISTA NATANČNA.

# 1. MEDENIČNE MIŠICE

SO ŠTEVILNE IN OMOGOČAJO UPOGIBANJE IN IZTEZANJE KOLČNEGA SKLEPA

MIŠIČJE KOLKA SESTAVLJAJO:

- LEDVIČNO –ČREVNIČNA MIŠICA
- ZADNJIČNE MIŠICE:  
VELIKA, SREDNJA IN MALA ZADNJIČNA MIŠICA

# ČREVNÍČNO – LEDVENA MIŠICA / M. ILIOPSOAS

O: STRANSKI ODRASTKI VRETENC Th 12 - L5, ČREVNICA

I: MALA GRČA STEGNENICE

F: GLAVNI FLEKSOR  
ZUNANJI ROTATOR

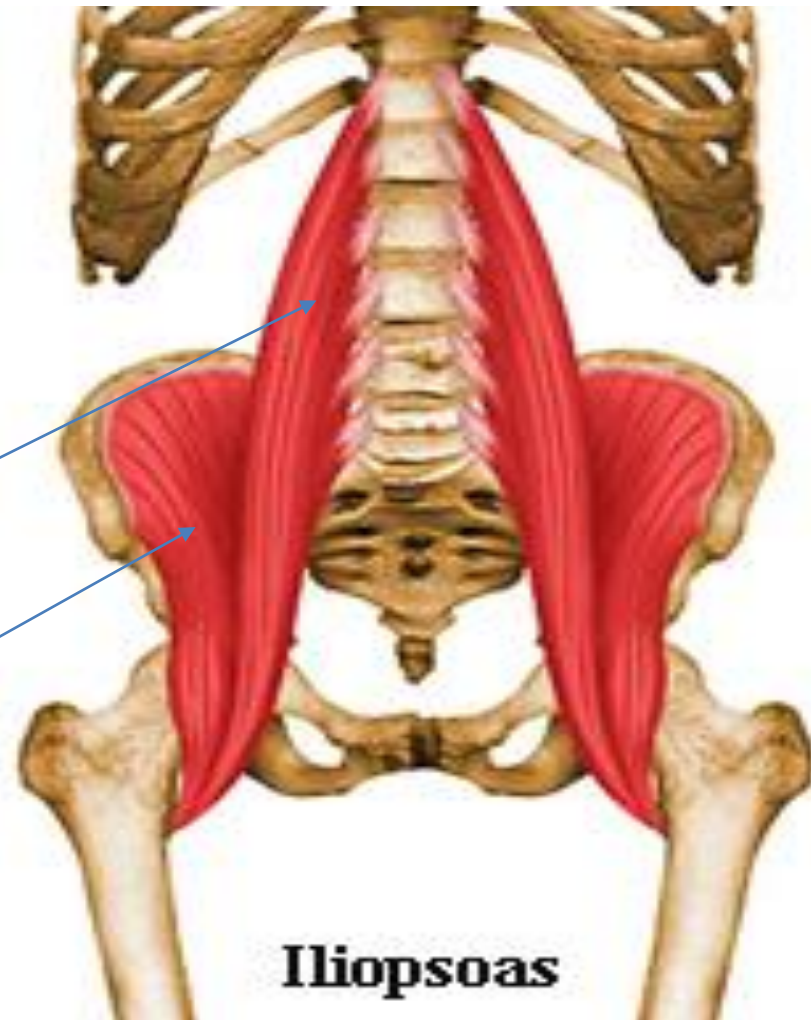


KOLČ. SKLEPA,

PREPREČUJE PADEC NAZAJ

M. PSOAS MAJOR

M. ILIACUS

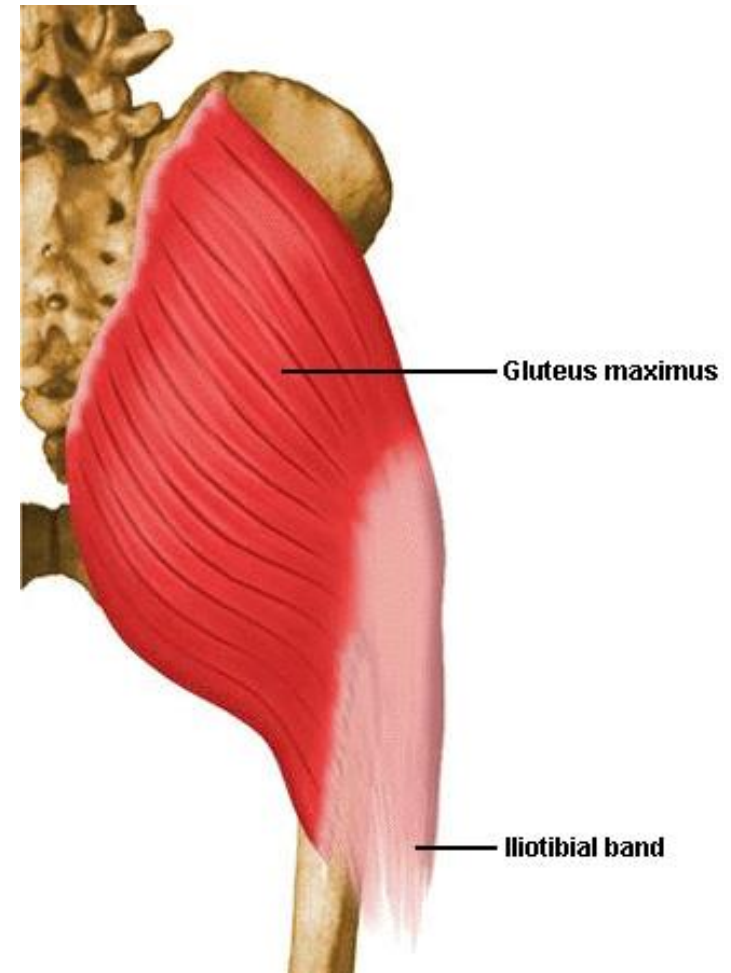


# VELIKA ZADNJIČNA MIŠICA/ **GLUTEUS MAXIMUS**

O: ROB ČREVNICE IN KRIŽNICE

I: STEGNENICA

F: **EKSTENZOR, ROTACIJA NAVZVEN,  
ABDUKTOR KOLČNEGA SKLEPA**

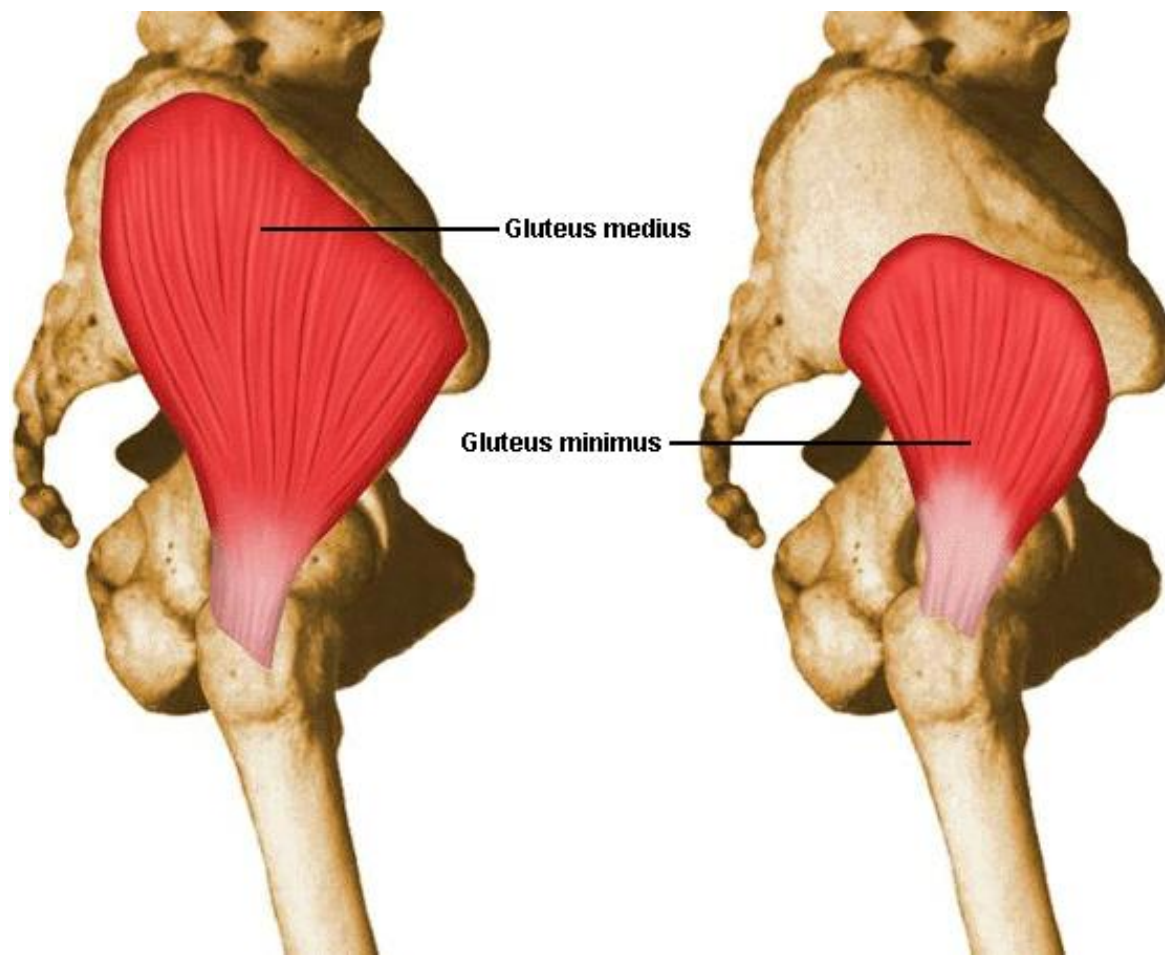


# SREDNJA IN MALA ZADNJIČNA MIŠICA/ MM. **GLUTEUS MEDIUS ET MINIMUS**

O: ČREVNICA

I: VELIKI OBRTEC STEGNENICE

F: **ABDUKTOR, ROTATOR NAVZVEN ALI NAVZNOTER**



## 2. STEGENSKE MIŠICE

SO ZELO MOČNE MIŠICE.

POMAGAJO VZDRŽEVATI POKONČNO DRŽO IN SODELUJEJO PRI RAZLIČNIH GIBIH KOLKA.

MIŠICE PREHAJAJO PREK KOLENA, TER OMOGOČAJO UPOGIBANJE IN IZTEZANJE KOLENSKEGA SKLEPA.

RAZDELIMO JIH V **TRI** SKUPINE :

**A. SPREDNJA-** ekstenzorji: KROJAŠKA M., ŠTIRIGLAVA STEGENSKA M.

**B. MEDIANA SKUPINA** - PRIMIKALKE STEGNA

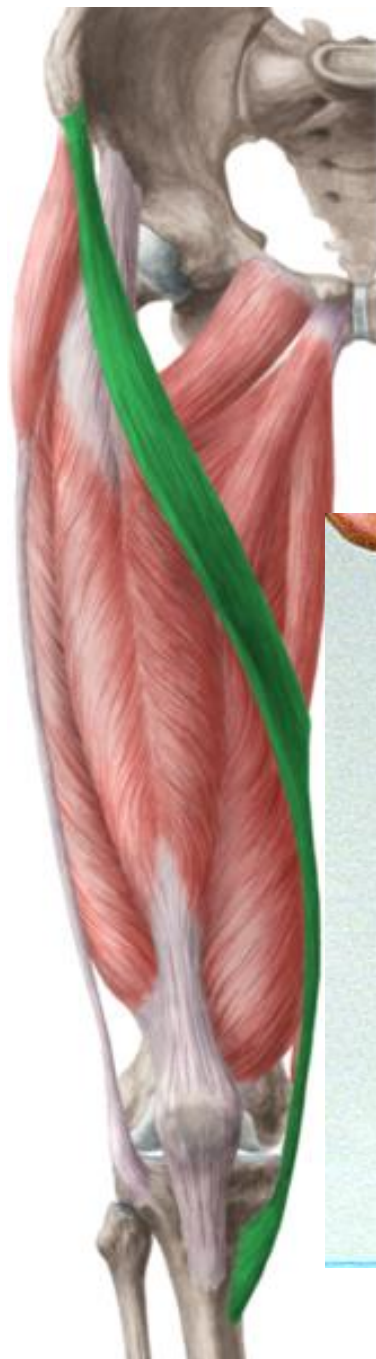**C. ZADNJA** - fleksorji: DVOGLAVA STEGENSKA M., POLOPNASTA IN POLKITASTA M.

**A. SPREDNJA SKUPINA:**  
**KROJAŠKA M./M. SARTORIUS**

O: TRN ČREVNICE

I: MEDIANI KONDIL GOLENICE

F: FLEKSOR KOLČNEGA  
IN KOLENSKEGA SKLEPA ;  
ROTACIJA V KOLENU IN KOLKU



## ŠTIRIGLAVA STEGENSKA M./M. QUADRICEPS FEMORIS:

PREMA STEGENSKA M. / *M. RECTUS FEMORIS*

O: TRN ČREVNICE

I: SKUPNA TETIVA NA SPREDNJI ROB GOLENICE

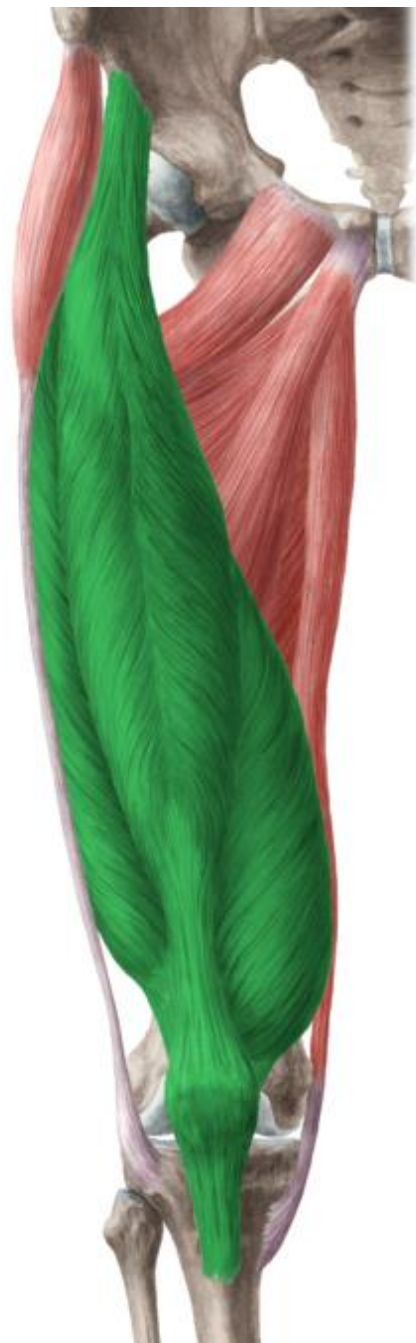VMESNA, SREDINSKA IN STRANSKA STEG.M./ *M. VASTUS  
INTERMEDIUS, MEDIALIS & LATERALIS*

O: STEGNENICA

I: SPREDNJI ROB GOLENICE / GRČAVINA

F:FLEKSOR KOLČNEGA SKLEPA

**EDINI EKSTENZOR KOLENSKEGA SKLEPA**



**Vastus lateralis** —

**Rectus femoris** —

**Vastus medialis** —



**Vastus lateralis** —

**Vastus intermedius** —

**Vastus medialis** —

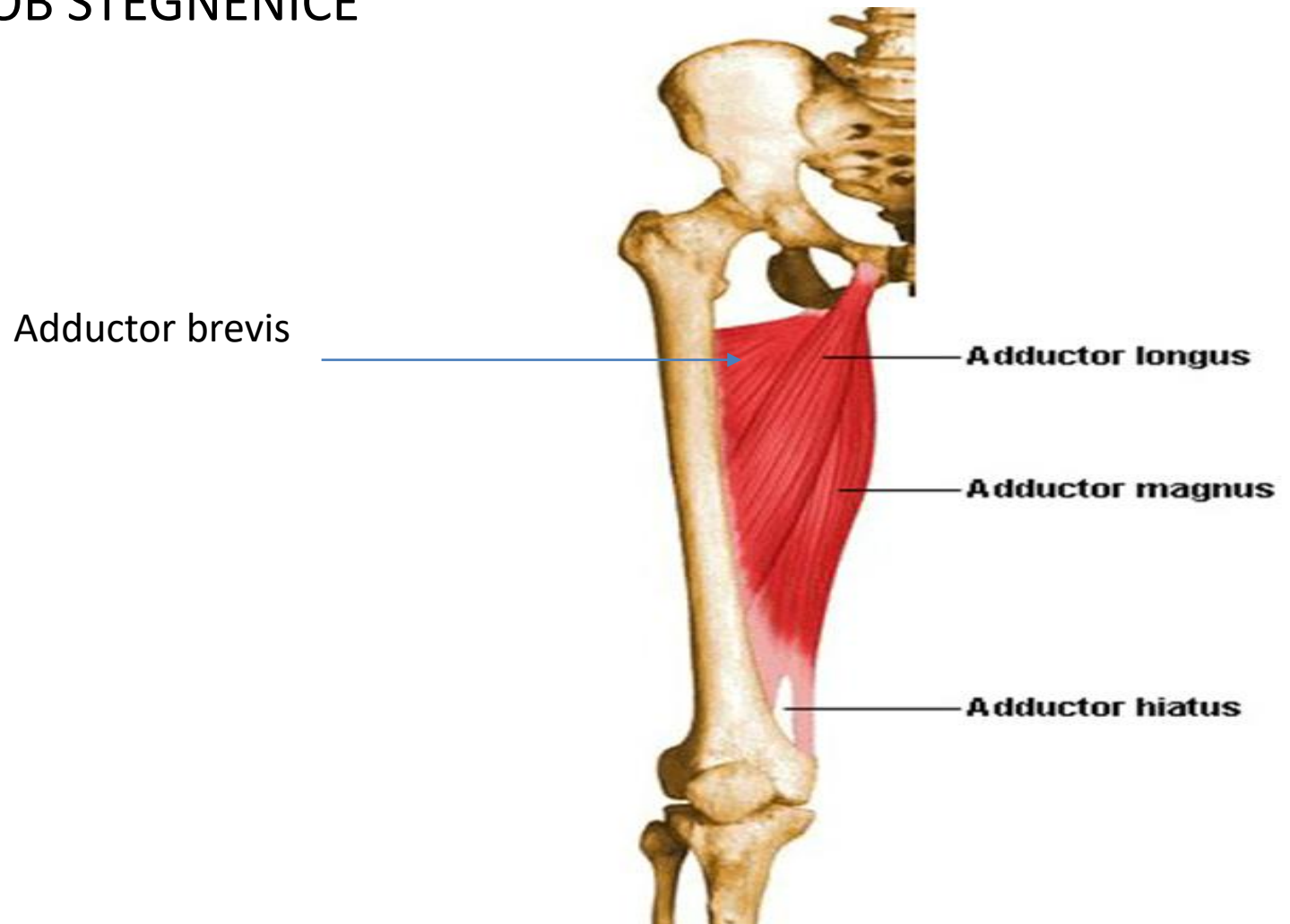


## B. MEDIANA SKUPINA

PRIMIKALKE STEGNA: VELIKA, DOLGA IN KRATKA PRITEZALKA / *M. ADDUKTOR MAGNUS, LONGUS & BREVIS*

O: SRAMNICA

I: MEDIANI ROB STEGNENICE

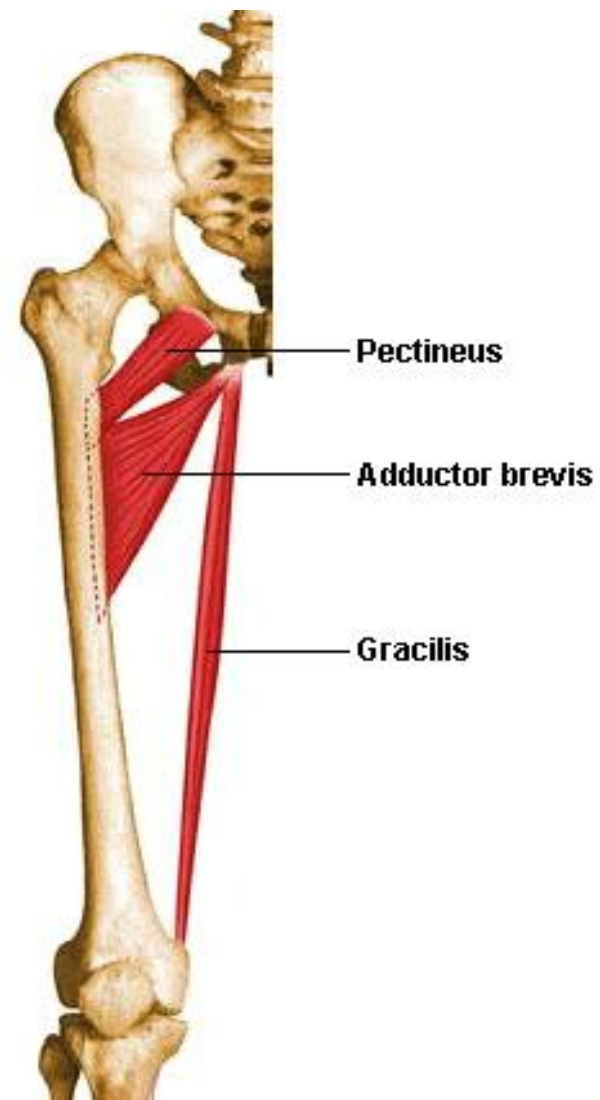


# GREBENASTA / **M. PECTINEUS** IN SLOKA / **M. GRACILIS**

O: MEDENICA

I: MEDIANA STRAN STEGNE

F: **ADDUKCIJA KOLČNEGA SKLEPA**



# C. ZADNJA SKUPINA

DVOGLAVA

STEGENSKA M./

M. BICEPS FEMORIS

O: SEDNICA

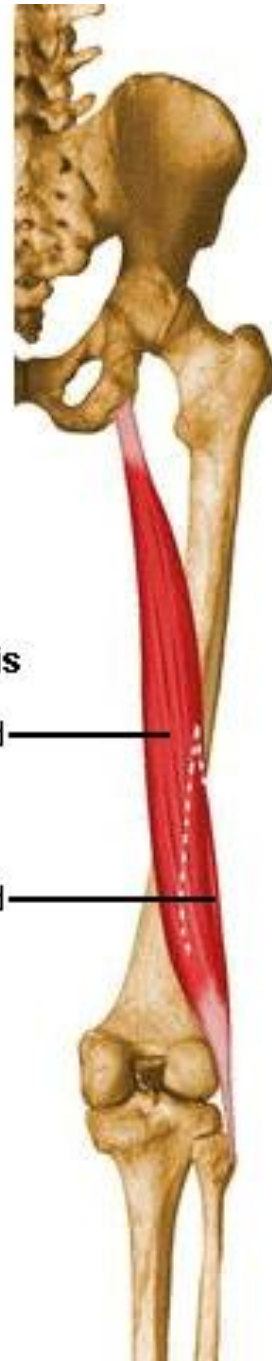
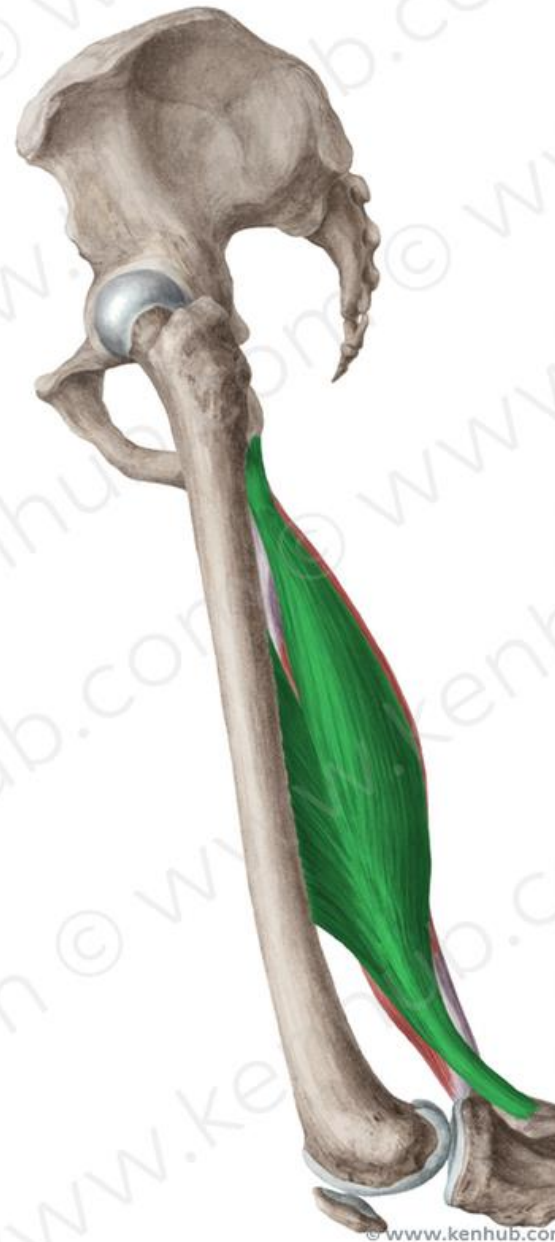I: MEČNICA

F: EKSTENZOR

KOLČNEGA SKLEPA

FLEKSOR

KOLENSKEGA SKLEPA



**Biceps femoris**

long head

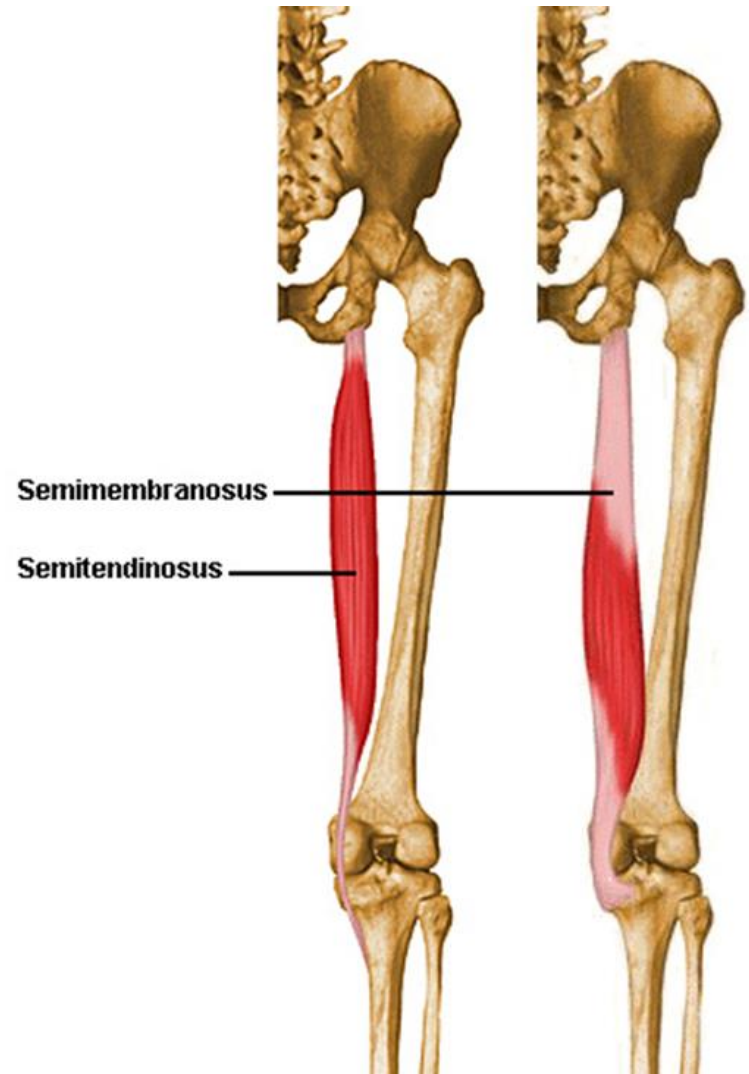
short head

# POLKITASTA M./ M. SEMITENDINOSUS

O: SEDNICA

I: GOLENICA

F.: EKSTENZOR KOLČ. SKLEPA  
FLEKSOR KOLENSK. SKLEPA

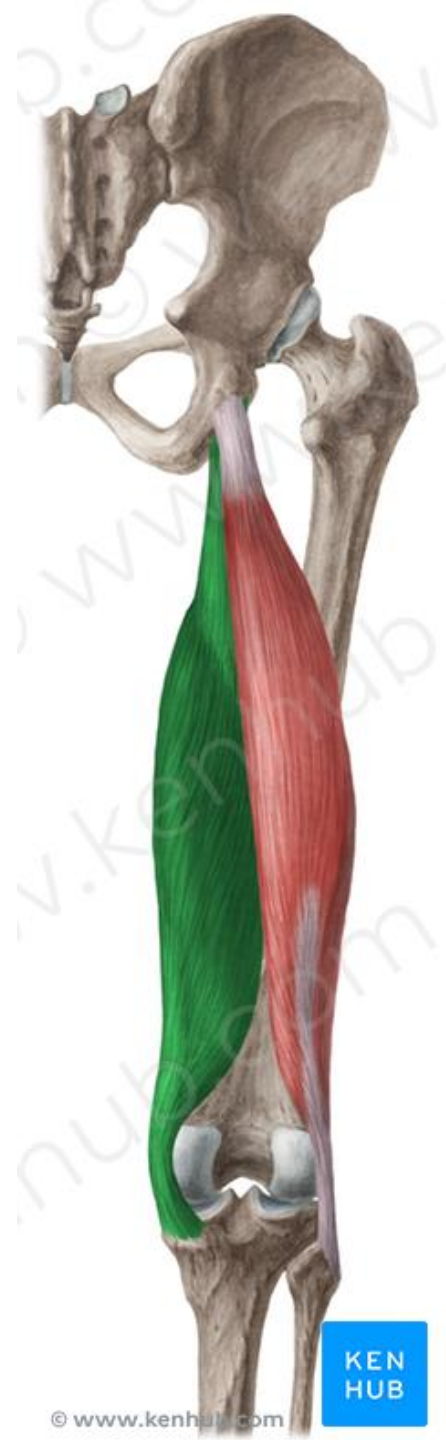
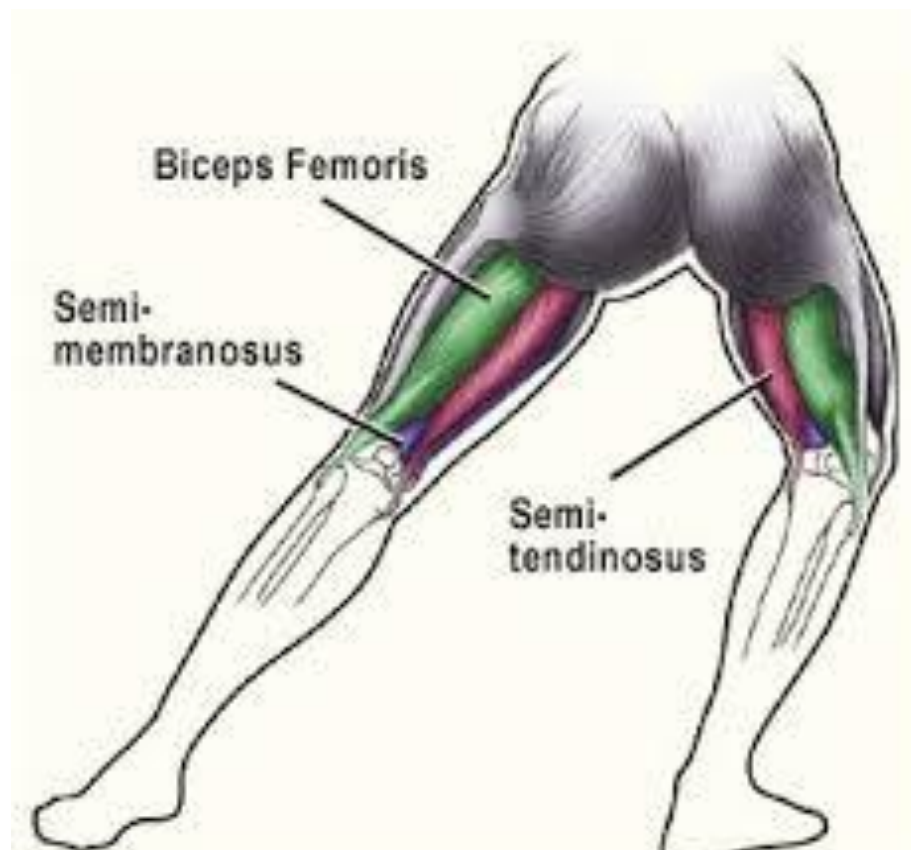
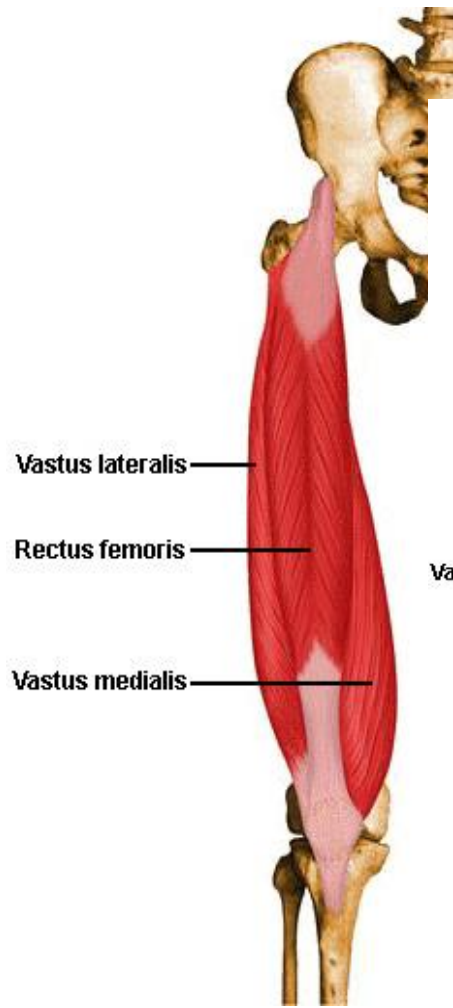
# POLOPNASTA M. / *M. SEMIMEMBRANOSUS*

O: SEDNICA

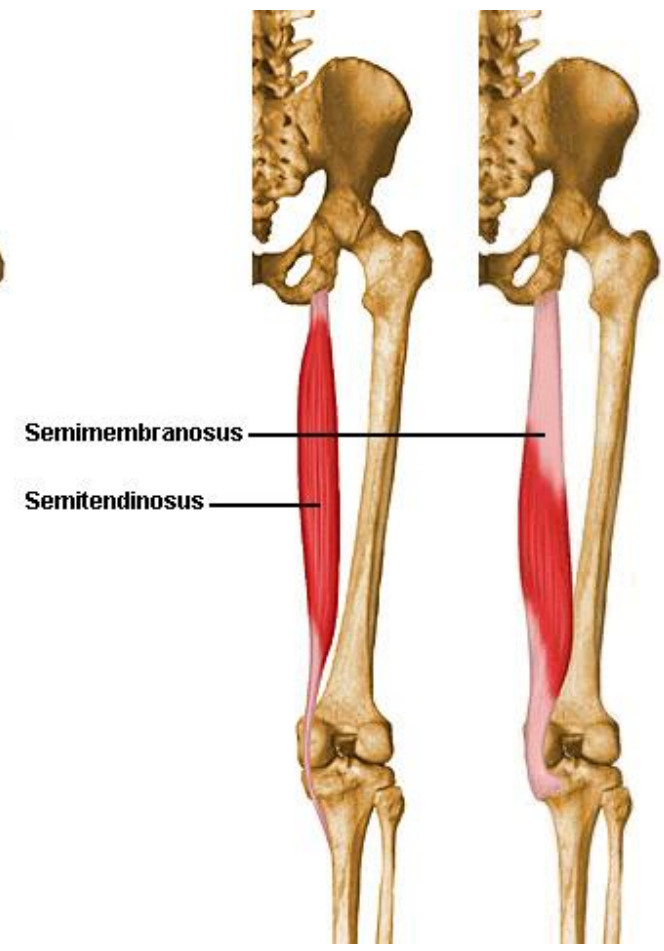
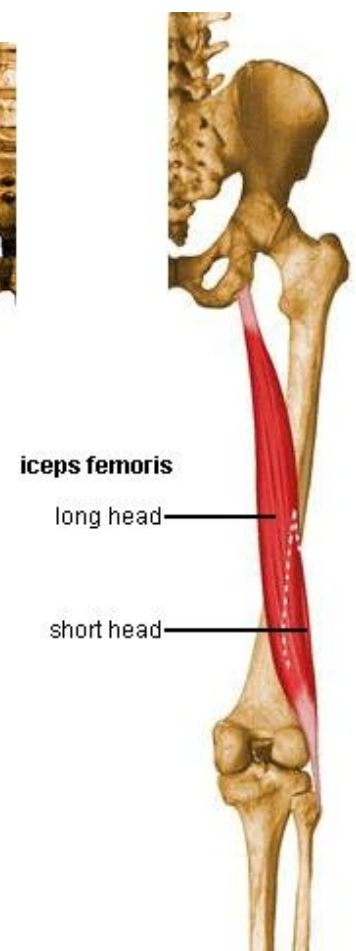
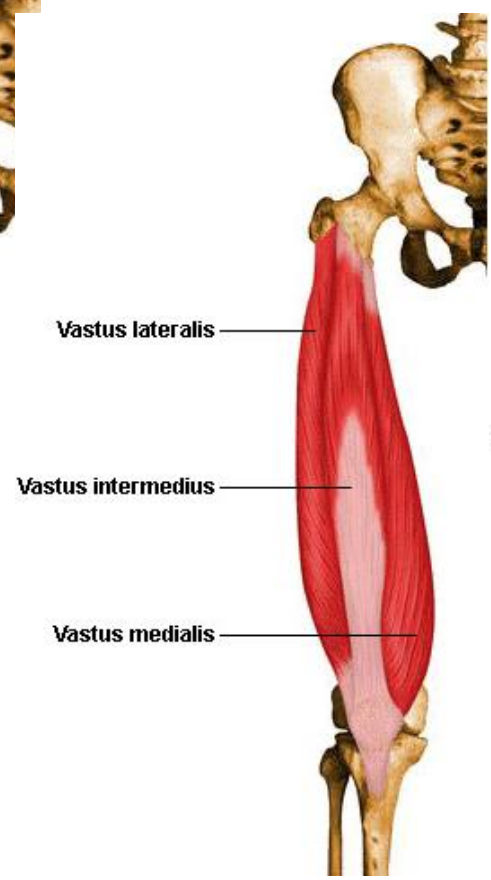
I: KONDIL GOLENICE

F: EKSTENZOR KOLČ. SKLEPA  
FLEKSOR KOLENSK. SKLEPA

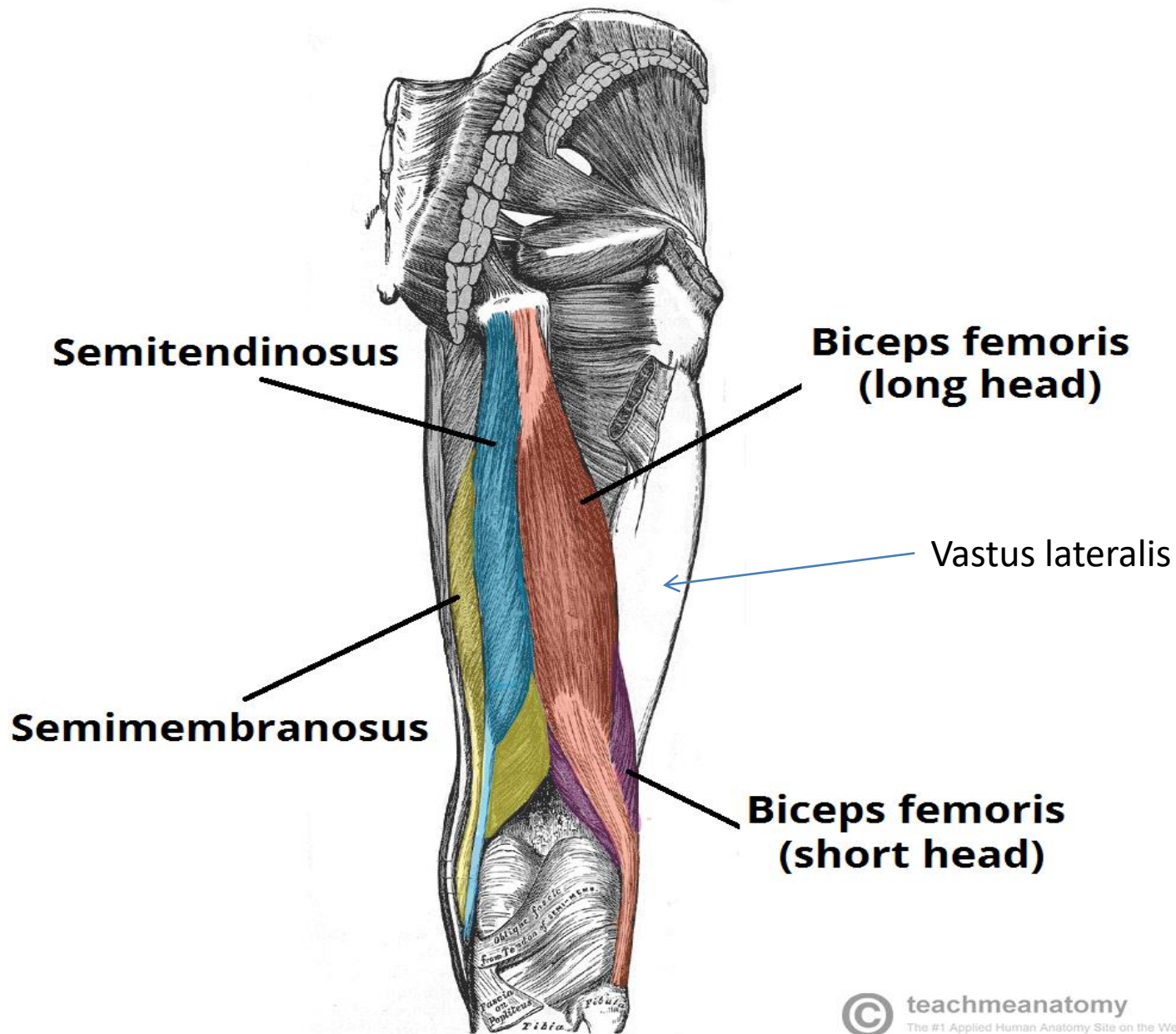


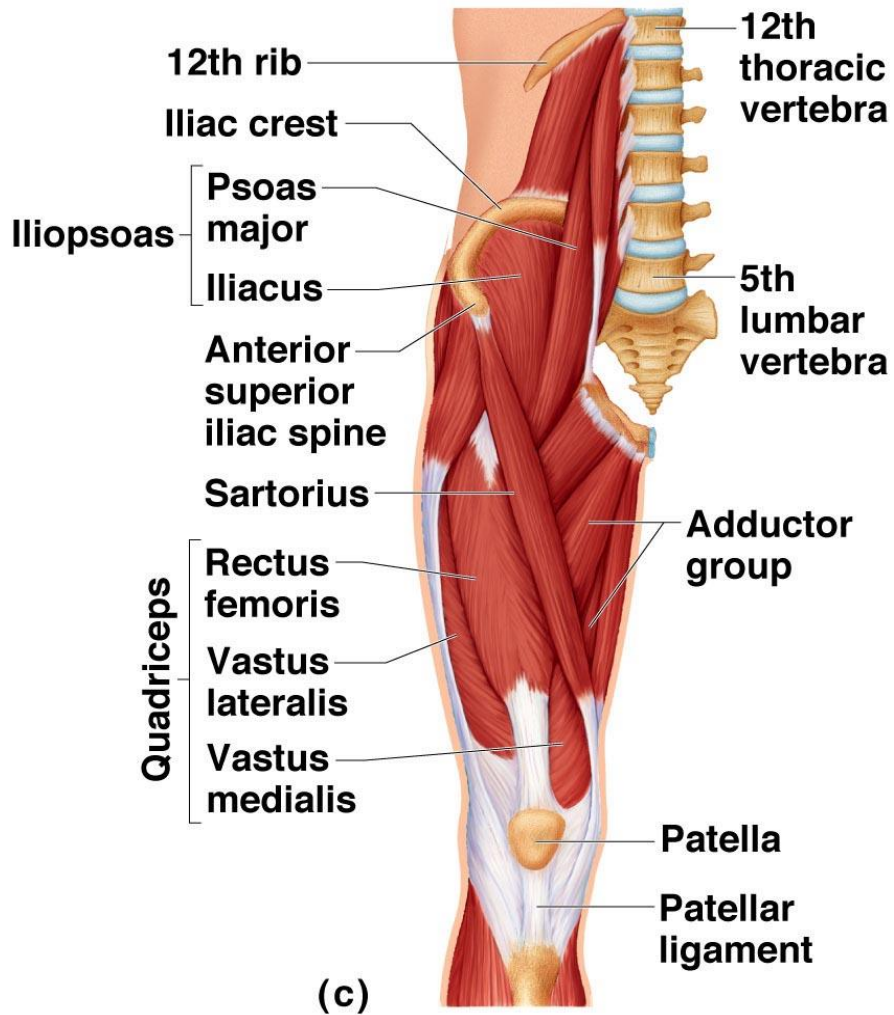


SPREDAJ

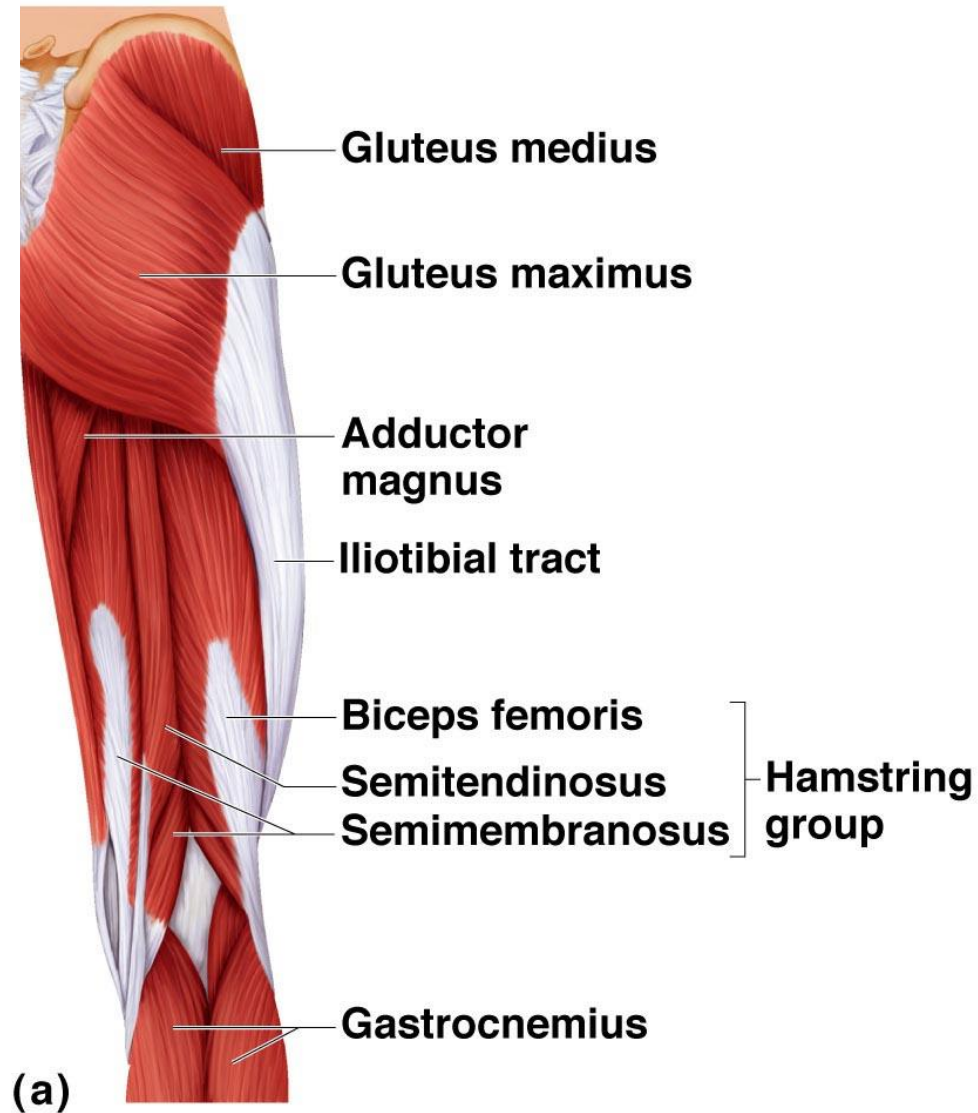


ZADAJ





Copyright © 2009 Pearson Education, Inc., publishing as Pearson Benjamin Cummings.



Copyright © 2009 Pearson Education, Inc., publishing as Pearson Benjamin Cummings.

### 3. M. GOLENI

MIŠICE ZGORNJEGA IN SPODNJEGA SKOČNEGA SKLEPA  
DELIMO V SPREDNJO, STRANSKO IN ZADNJO SKUPINO.

#### a. SPREDNJA SKUPINA

PREDNJA GOLENIČNA M. /M. TIBIALIS ANTERIOR

DOLGA IZTEGALKA PRSTOV / M. EXTENSOR DIGITORUM  
LONGUS

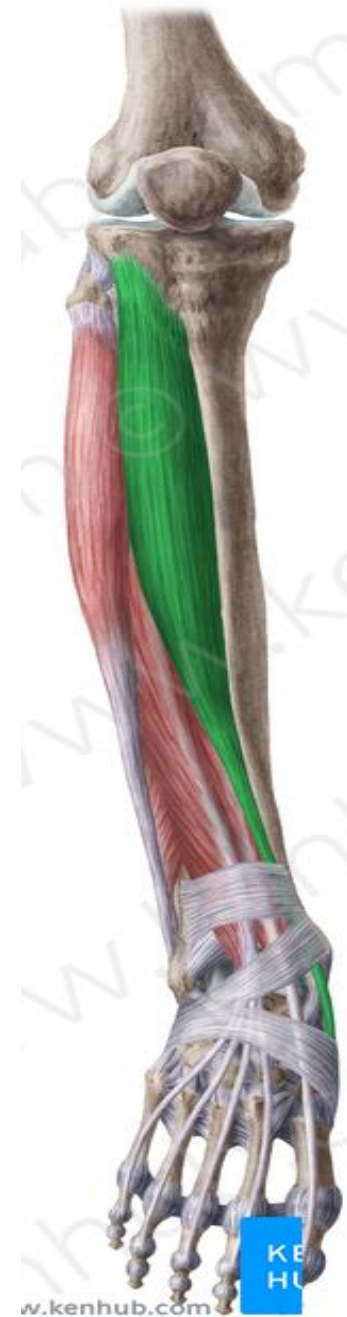DOLGA PALČEVA IZTEGALKA / M. EXTENSOR HALLUCIS  
LONGUS

# PREDNJA GOLENIČNA M. /M. TIBIALIS ANTERIOR

**O:** LATERALNI KONDIL GOLENICE

**I:** 1 STOPALNICA IN KOCKASTA KOST

**F:** DORZIFLEKSIJA,  
INVERZIJA , ADDUKCIJA STOPALA

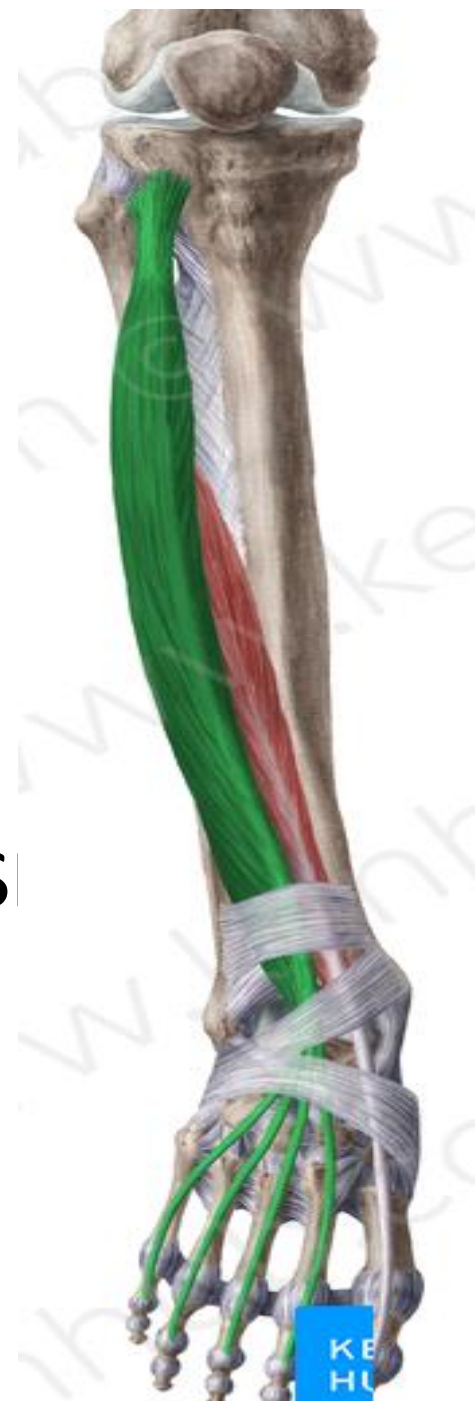

# DOLGA IZTEGALKA PRSTOV / M. EXTENSOR DIGITORUM LONGUS

O: MEČNICA, LATERALNI DEL GOLENICE

I: 2-5 DISTALNA PRSTNICA

F: EKSTENZORJI 2-5. PRSTA, DORZIFLEKS



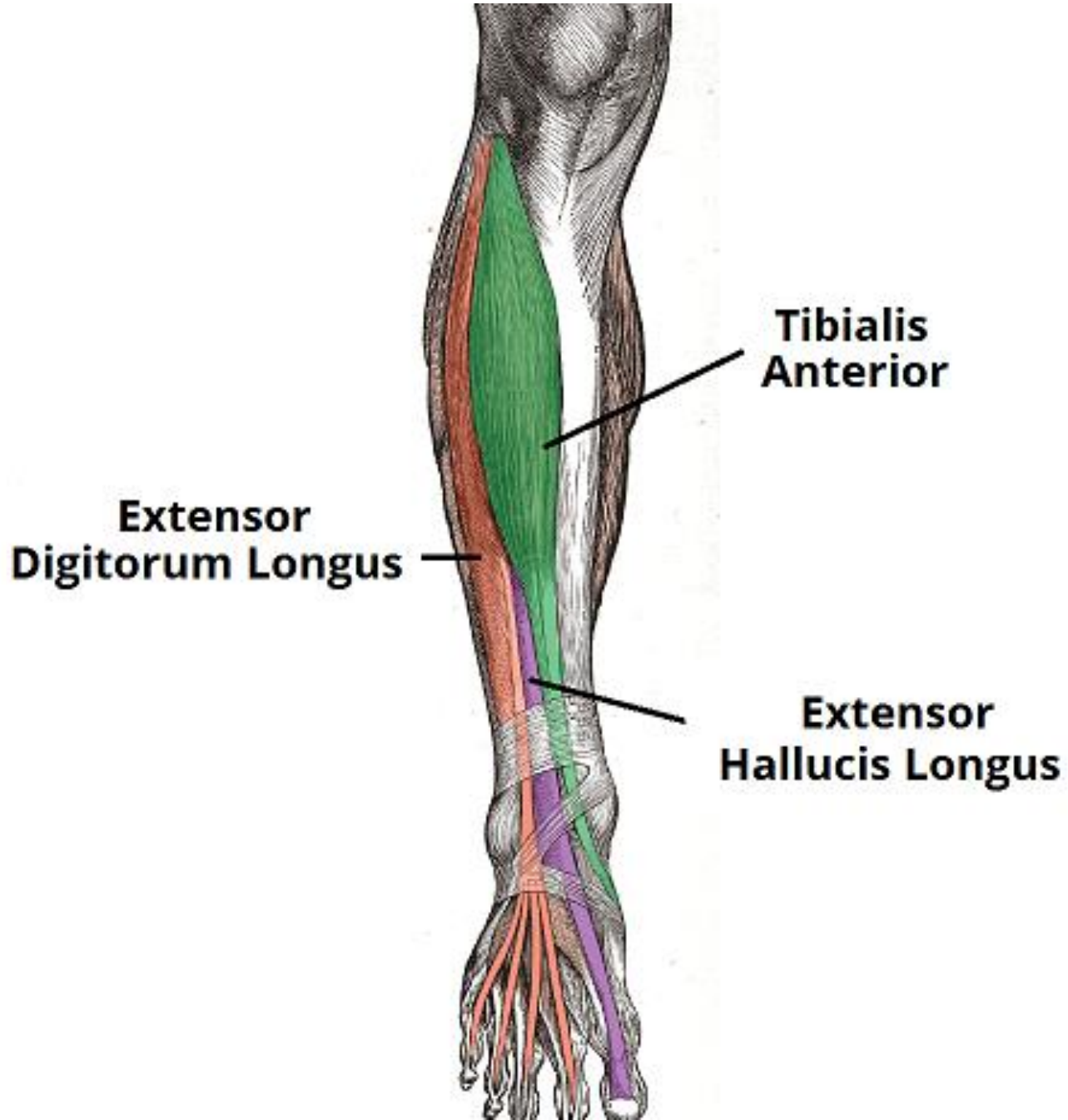
# DOLGA PALČEVA IZTEGALKA / M. EXTENSOR HALLUCIS LONGUS

O: MEČNICA

I: 1. DISTALNA PRSTNICA

F: EKSTENZIJA PALCA,  
DORZIFLEKSIJA IN INVERZIJA STOPALA





## b. LATERALNA SKUPINA

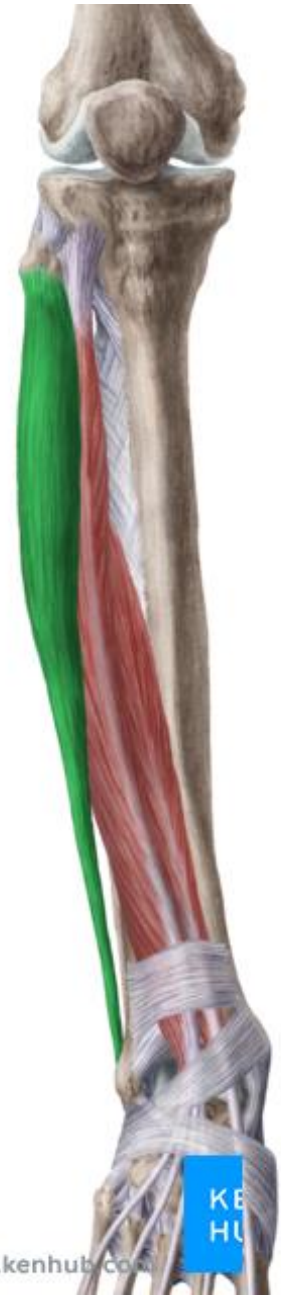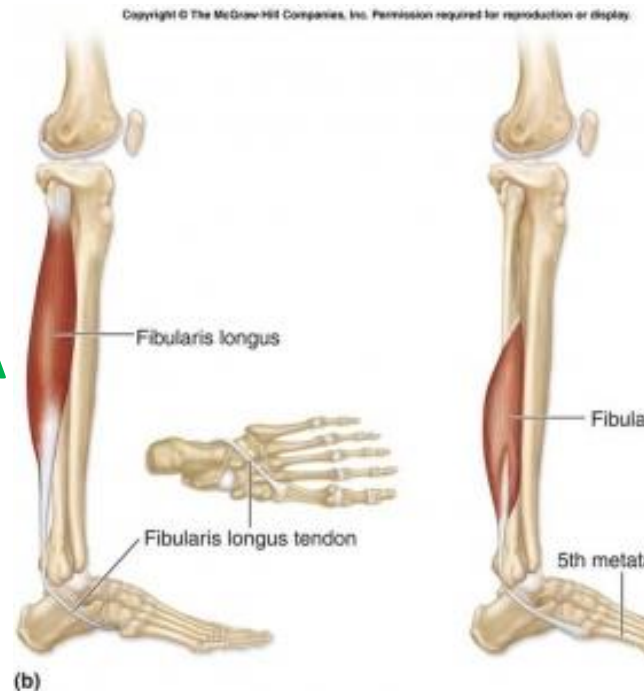
DOLGA IN KRATKA MEČNA M.

/ M. PERONEUS LONGUS & BREVIS

O: MEČNICA

I: STOPALNE KOSTI

F: PLANTARNA FLEKSIJA  
ABDUKCIJA STOPALA



## PERONEUS LONGUS

### LOCATION

LOCATED 2-4 CM (APPROXIMATELY AN INCH OR SLIGHTLY MORE) DISTAL TO THE HEAD OF THE FIBULA OVER THE SHAFT OF THE FIBULA

### PAIN REFERRAL

BEHIND AND DISTAL TO LATERAL MALLEOLUS OF THE ANKLE, ABOVE, BEHIND, AND BELOW IT WITH REFERRED TENDERNESS

PAIN ALSO EXTENDS A SHORT DISTANCE ALONG THE LATERAL ASPECT OF THE FOOT  
SPILL OVER PATTERN OF THE PERONEUS LONGUS TPS MAY COVER THE LATERAL ASPECT OF THE MIDDLE THIRD OF THE LEG

## PERONEUS BREVIS

### LOCATION

LOCATED ON EITHER SIDE OF, AND DEEP TO, THE PERONEUS LONGUS TENDON NEAR THE JUNCTION OF THE MIDDLE AND LOWER THIRDS OF THE LEG

### PAIN REFERRAL

BEHIND AND DISTAL TO LATERAL MALLEOLUS OF THE ANKLE, ABOVE, BEHIND, AND BELOW IT WITH REFERRED TENDERNESS

PAIN ALSO EXTENDS A SHORT DISTANCE ALONG THE LATERAL ASPECT OF THE FOOT

## PERONEUS TERTIUS

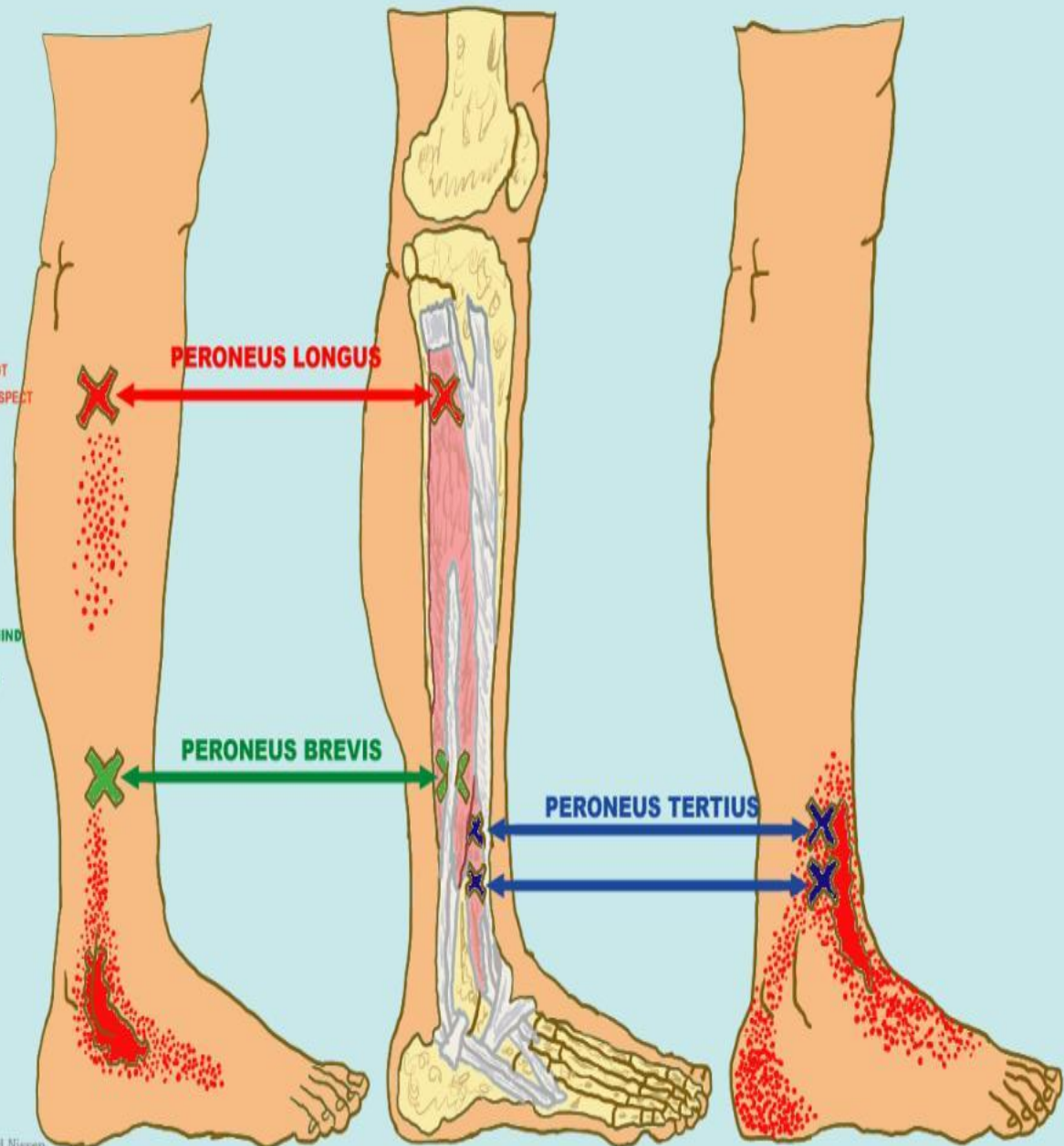
### LOCATION

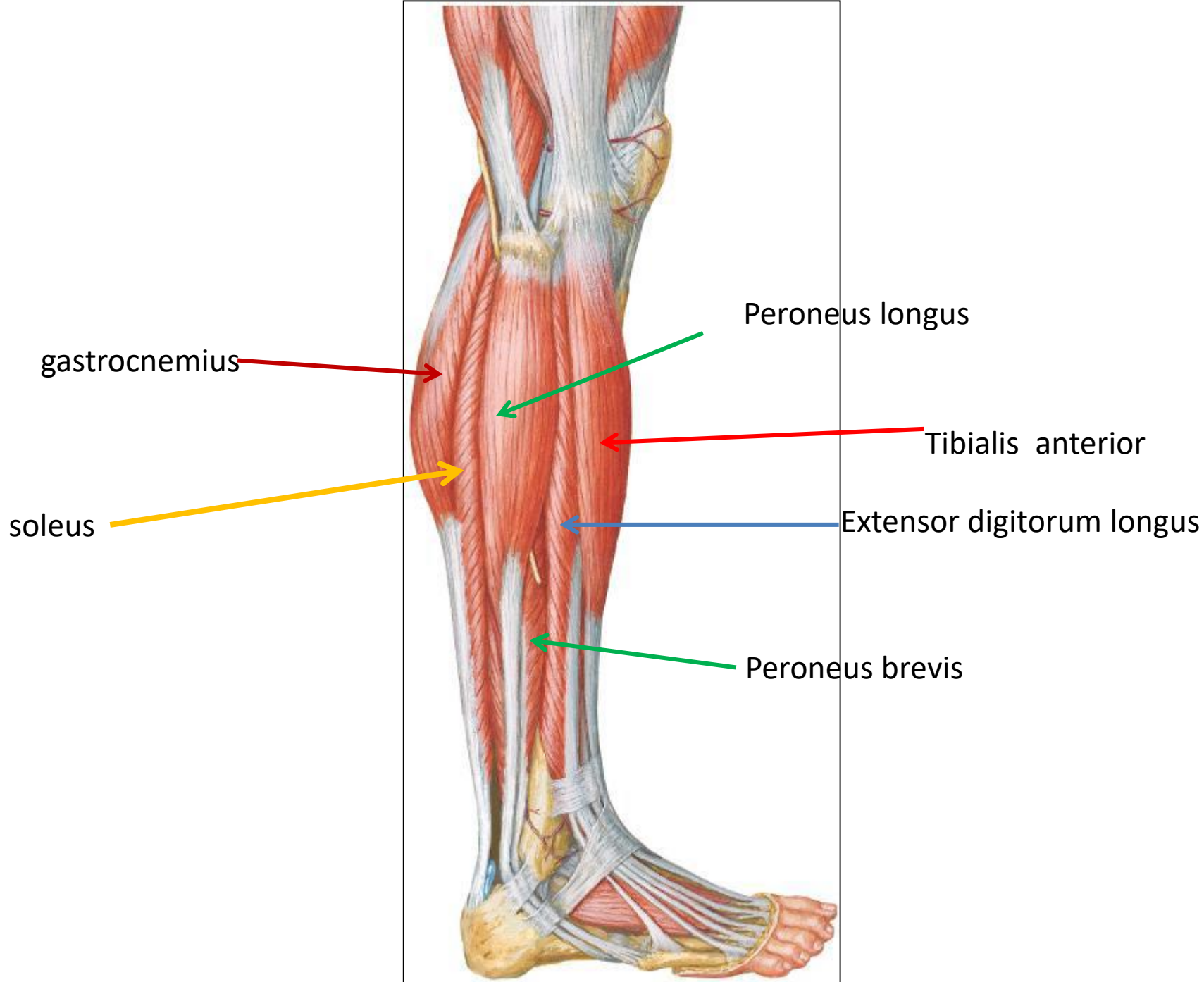
LOCATED SLIGHTLY DISTAL AND ANTERIOR TO THE PERONEUS BREVIS TPS AND PROXIMAL AND ANTERIOR TO THE LATERAL MALLEOLUS

### PAIN REFERRAL

REFERS PAIN AND TENDERNESS ALONG THE ANTEROLATERAL ASPECT OF THE ANKLE

SPILL OVER PATTERN PROJECTS DOWNWARD BEHIND THE LATERAL MALLEOLUS TO THE LATERAL ASPECT OF THE HEEL





## c. ZADNJA SKUPINA- POVRŠINSKE

TROGLAVA MEČNA M. / M. TRICEPS SUREAE :

DVOGLAVA MEČNA M. / M. GASTROCNEMIUS

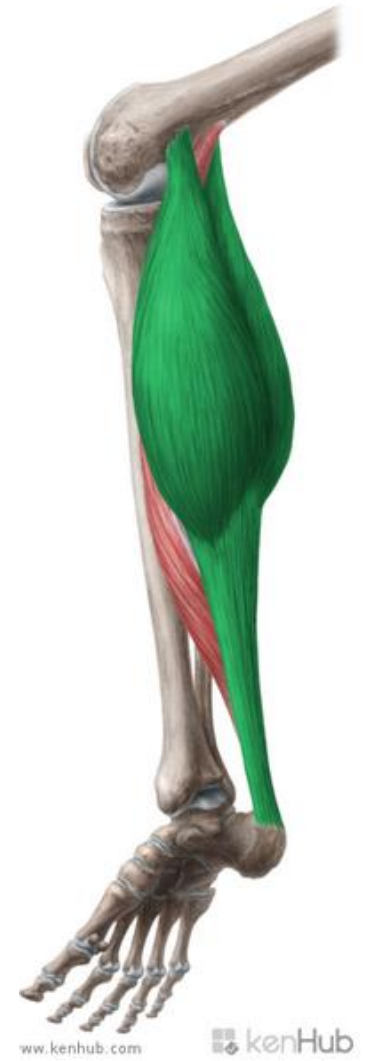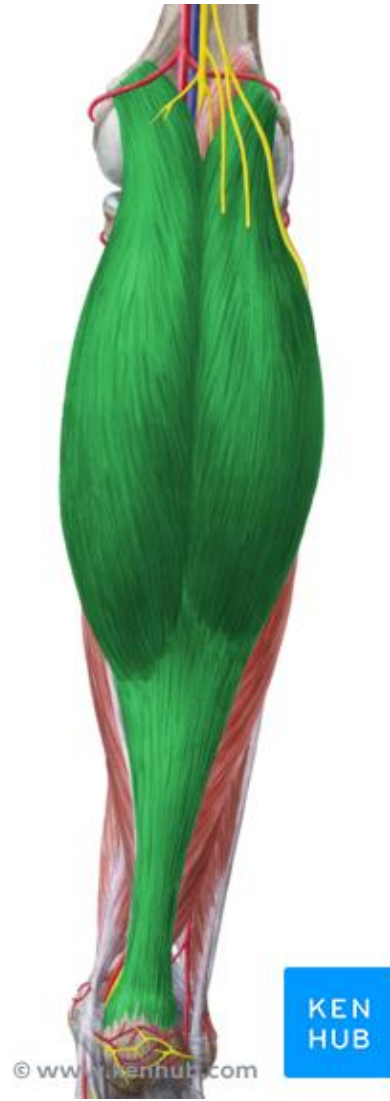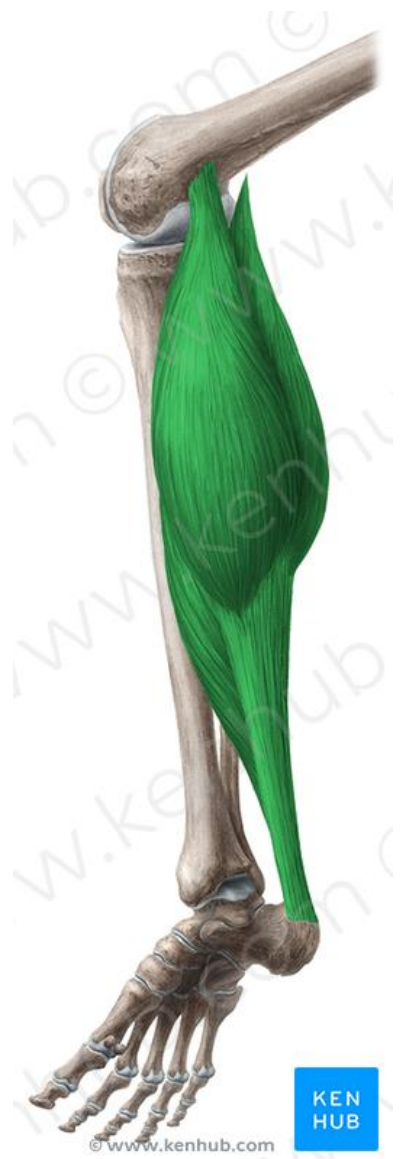VELIKA MEČNA M. / M. SOLEUS

O: KONDILI STEGNENICE, MEČNICA IN GOLENICA

I: SKUPNA KITA( AHILOVA TETIVA) PREKO PETNICE  
NA PODPLAT

F: PLANTARNA FLEKSIJA ( TROGLAVA M. M.)

FLEKSOR KOLENSKEGA SKLEPA ( DVOGLAVA M.M.)



# ZADNJA SKUPINA-GLOBOKE

ZADNJA GOLENIČNA M./ M. TIBIALIS POSTERIOR

DOLGA UPOGIBALKA PRSTOV / M. FLEXOR

DIGITORUM LONGUS

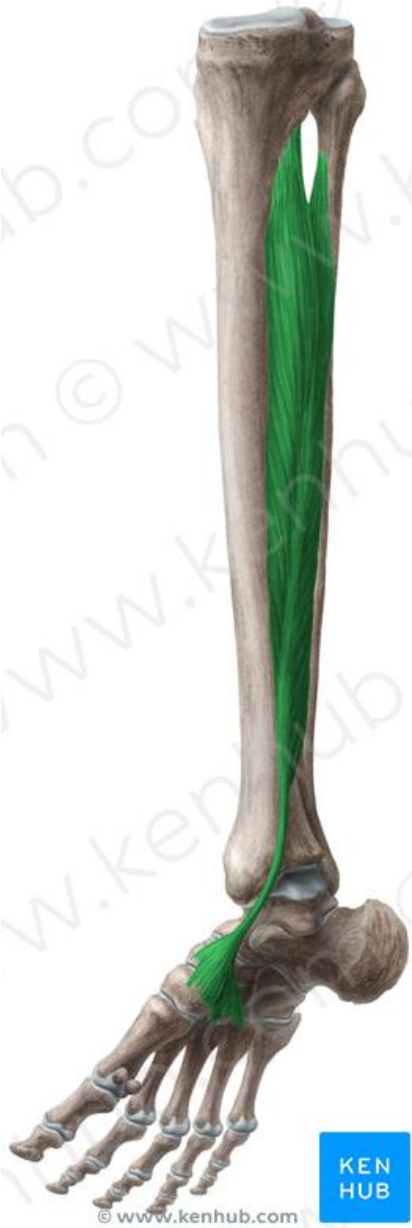DOLGA PALČEVA UPOGIBALKA / M. FLEXOR

HALLUCIS LONGUS

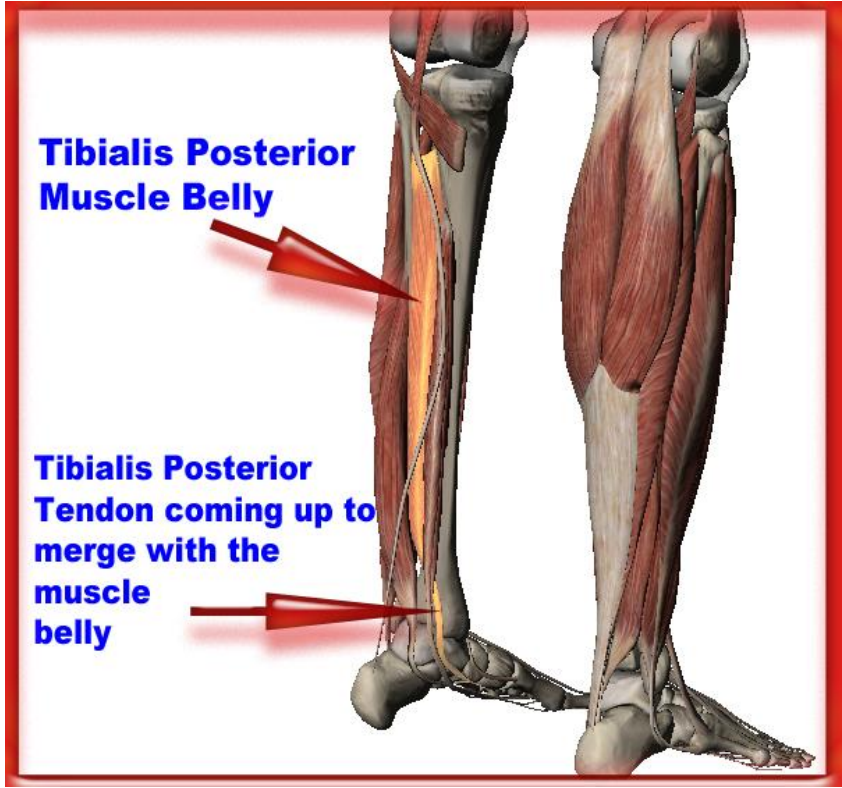
O: KONDILI FEMURJA IN GOLENICE, MEČNICA,  
MEDKOSTNA OPNA

I: PODPLATNA STRAN TARZALNIH KOSTI IN  
PRSTNICE

F: PLANTARNA FLEKSIJA ,ADDUKCIJA  
INVERZIJA STOPALA

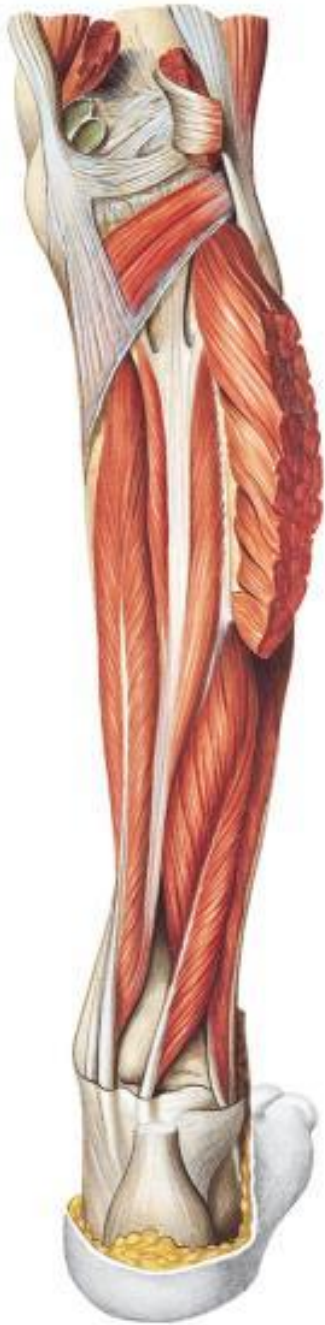

© www.kenhub.com

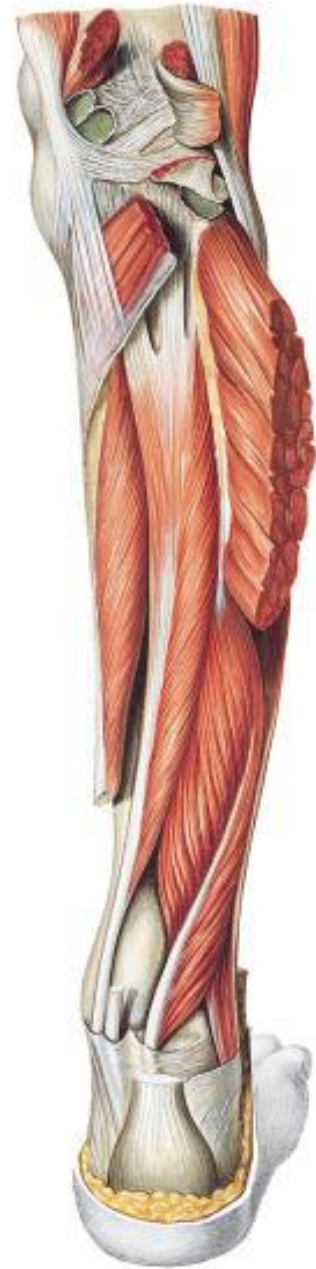

**Tibialis Posterior  
Muscle Belly**

**Tibialis Posterior  
Tendon coming up to  
merge with the  
muscle  
belly**



Flexor digitorum longus



## 4. MIŠICE STOPALA

SO MAJHNE IN ŠTEVILNE. NAJVEČ JIH JE OKOLI PALCA.  
DELIMO JIH V SKUPINO MIŠIC NA HRBTNI STRANI STOPALA  
IN NA PLANTARNI STRANI PODPLATA.  
NAJVEČ MIŠIC IMA PALEC.

